

ΚΩΝΙΚΗΣ ΔΕΣΜΗΣ ΟΔΟΝΤΙΑΤΡΙΚΗ ΥΠΟΛΟΓΙΣΤΙΚΗ ΤΟΜΟΓΡΑΦΙΑ

ΓΕΝΙΚΑ

Η οδοντιατρική απεικόνιση είναι ένα σπουδαίο διαγνωστικό εργαλείο στη κλινική αξιολόγηση του οδοντιατρικού ασθενούς. Η μεγέθυνση, η παραμόρφωση και η αλληλεπίθεση των ανατομικών δομών, είναι κάποιοι από τους εγγενείς περιορισμούς όλων των δισδιάστατων απεικονιστικών προβολών. Στο παρελθόν πραγματοποιήθηκαν αρκετές προσπάθειες στην κατεύθυνση της απεικόνισης της τρίτης διάστασης (3D) στην Οδοντιατρική, είτε με τη μέθοδο της στερεοσκοπίας, είτε με το tuned-aperture CT (TACT), χωρίς ιδιαίτερα αποτελέσματα στην κλινική εφαρμογή τους. Παρά το γεγονός ότι η Αξονική Τομογραφία (Computed Tomography, CT) είχε ευρεία εφαρμογή στην Ιατρική, η συμβολή της στην Οδοντιατρική πράξη ήταν σχετικά περιορισμένη, λόγω κόστους και προσβασιμότητας αλλά και λόγω κυρίως της επιφυλακτικότητας γύρω από την αυξημένη- για τα οδοντιατρικά δεδομένα- δόση ακτινοβολίας.

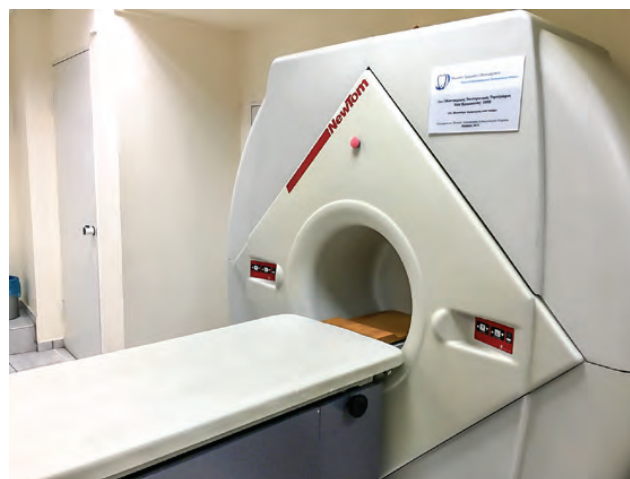Η κωνικής δέσμης οδοντιατρική υπολογιστική τομογραφία αποτελεί την πιο σημαντική τεχνολογική εξέλιξη στην τρισδιάστατη απεικόνιση της γναθοπροσωπικής περιοχής. Η τεχνική αυτή βασίζεται στην αρχή της «χαμηλής δόσης, κωνικής δέσμης, υπολογιστικής τομογραφίας» και είναι σχεδιασμένη για την απεικόνιση μόνο των σκληρών ιστών του σπλαχνικού κρανίου.

Ο πρώτος κωνικής δέσμης οδοντιατρικός υπολογιστικός τομογράφος κατασκευάστηκε στην Ιταλία το 1998 από την εταιρεία QR, (Verona, Italy). Οι κατασκευαστές βασίστηκαν στην ερευνητική εργασία των Mozzo και συνεργατών του, από το τμήμα της Ιατρικής Φυσικής του Πανεπιστημίου της Βερόνας Ιταλίας και οι οποίοι δημοσίευσαν στο Eur Radiol. 1998;8:1558-64 το άρθρο «A new volumetric CT machine for dental imaging based on the cone-beam technique: preliminary results.» Ο πρώτος οδοντιατρικός υπολογιστικός τομογράφος ονομάστηκε NewTom 9000 (QR, Verona, Italy), όπου η τοποθέτηση του ασθενούς γινόταν σε ύπτια θέση όπως και στον ιατρικό αξονικό τομογράφο. Το 1998 ο τομογράφος αυτός μετά από ελέγχους ασφαλούς λειτουργίας του εφοδιάστηκε με το πιστοποιητικό EC και στο τέλος του 1199 άρχισε η παραγωγή του. Το δωδέκατο μηχάνημα της διεθνούς παρα-

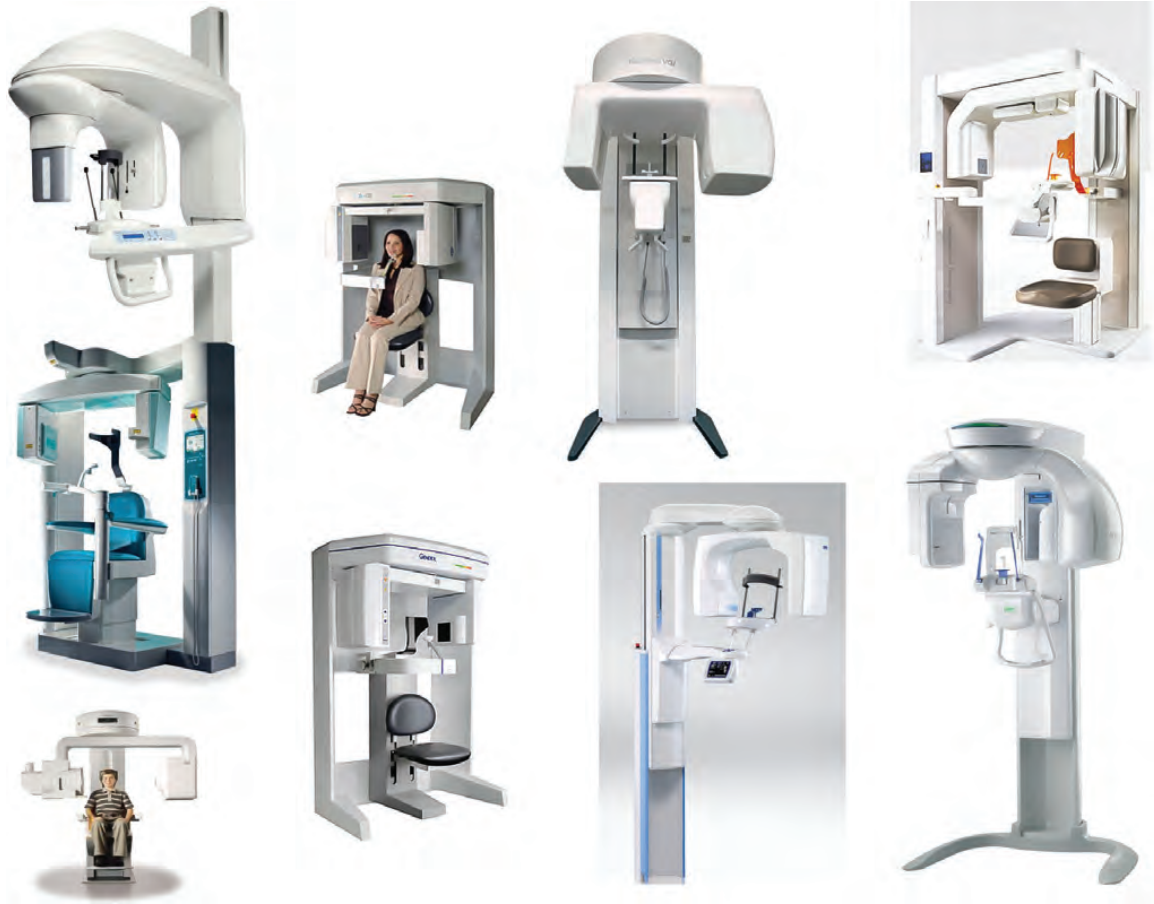γωγής αυτού του μοντέλου (serial number 12) λειτουργήσε συνεχώς στην Οδοντιατρική Σχολή του Πανεπιστημίου Αθηνών μέχρι τον Απρίλιο του 2017. Το μηχάνημα αυτό αποτελεί πλέον έκθεμα του μουσείου της Οδοντιατρικής Σχολής (Εικ. B13.1).

Η νέα αυτή τεχνολογία τρισδιάστατης απεικόνισης έγινε γρήγορα ευρύτατα αποδεκτή και άρχισε να εφαρμόζεται σε πάρα πολλούς τομείς της οδοντιατρικής πράξης. Με την πάροδο των χρόνων πολλές εταιρείες άρχισαν την κατασκευή υπολογιστικών οδοντιατρικών τομογράφων που βασίζονται στην αρχή της «χαμηλής δόσης, κωνικής δέσμης, υπολογιστικής τομογραφίας». Οι σύγχρονοι Οδοντιατρικοί υπολογιστικοί τομογράφοι μπορούν να κάνουν την λήψη με τους ασθενείς σε όρθια, καθιστή ή ύπτια θέση (Εικ. B13.2).

Η ανακάλυψη του Κωνικής Δέσμης Υπολογιστικού Τομογράφου (Cone-beam Computed Tomograph, CBCT) ή αλλιώς Οδοντιατρικού Υπολογιστικού Τομογράφου (Ο.Υ.Τ), αποτέλεσε μια πραγματική επανάσταση στην



Εικόνα B13.1 Το δωδέκατο μηχάνημα διεθνούς παραγωγής του πρώτου τομογράφου NewTom 9000 που λειτουργούσε στην Οδοντιατρική Σχολή του Πανεπιστημίου Αθηνών μέχρι τον Απρίλιο του 2017. Το μηχάνημα αυτό αποτελεί πλέον έκθεμα του μουσείου της Οδοντιατρικής Σχολής.



Εικόνα B13.2 Σύγχρονοι Οδοντιατρικοί υπολογιστικοί τομογράφοι.


οδοντιατρική απεικόνιση, καθώς όχι μόνο έκανε εύκολα προσβάσιμη την 3η διάσταση, αλλά διεύρυνε και τον ρόλο της, από την διάγνωση μέχρι την τρισδιάστατη καθοδήγηση στις επεμβατικές μεθόδους με τη χρήση λογισμικών στον ηλεκτρονικό υπολογιστή.

ΑΡΧΗ ΛΕΙΤΟΥΡΓΙΑΣ

Η αρχή λειτουργίας του συστήματος του οδοντιατρικού υπολογιστικού τομογράφου (Ο.Υ.Τ) διαφέρει από τους ιατρικούς αξονικούς τομογράφους, κυρίως ως προς το ότι δεν απαιτείται η αρχική λήψη των εγκάρσιων τομών για την περαιτέρω ανασύνθεση της εικόνας, αλλά αυτές οι εγκάρσιες τομές δημιουργούνται ψηφιακά από τον ηλεκτρονικό υπολογιστή του συστήματος, έπειτα από επεξεργασία του ψηφιακού ειδώλου του αντικειμένου που ακτινοβολήθηκε.

Ο ασθενής τοποθετείται ακίνητος στο σύστημα σάρωσης του τομογράφου. Η λυχνία περιστρέφεται μια φορά γύρω από το κεφάλι του ασθενούς ενώ ο ασθενής παραμένει ακίνητος. Μια αποκλίνουσα πυραμιδοειδής ή κωνοειδής δέσμη ιοντίζουσας ακτινοβολίας εξέρχεται από

τη λυχνία και κατευθύνεται, περνώντας από το κέντρο της περιοχής ενδιαφέροντος, προς την επιφάνεια του ανιχνευτή ακτινοβολίας, που βρίσκεται στην απέναντι πλευρά (**Εικ. B13.3**). Κατά την περιστροφή, λαμβάνονται πολλαπλές διαδοχικές προβολές του πεδίου ενδιαφέροντος (field of view, FOV) ενώ η περιστροφή αυτή μπορεί να είναι πλήρης (360°) ή σε κάποιους τομογράφους να είναι και μερική (180°). Με τον τρόπο αυτό λαμβάνεται το τρισδιάστατο είδωλο του αντικειμένου που ακτινοβολήθηκε από διαφορετικές γωνίες, το οποίο ονομάζεται Raw Data - ακατέργαστη πληροφορία. Το τρισδιάστατο αυτό είδωλο αποθηκεύεται στη μνήμη του ηλεκτρονικού υπολογιστή και με την εφαρμογή ειδικών αλγορίθμων ο υπολογιστής δημιουργεί από αυτό, τις εγκάρσιες τομές σε δεύτερο χρόνο. Η διαδικασία αυτή που στους πρώτους τομογράφους διαρκούσε περίπου 15 λεπτά, ενώ στους πλέον σύγχρονους μερικά δευτερόλεπτα, ονομάζεται πρωτογενής ανασύνθεση (Primary Reconstruction). Αυτή είναι και η κύρια διαφορά του οδοντιατρικού υπολογιστικού τομογράφου με τους ιατρικούς αξονικούς τομογράφους, όπου στους τελευταίους η λήψη των εγκάρσιων τομών γίνεται σε πρώτο χρόνο, με πολλαπλές περιστροφές της λυχνίας και συνεχόμενη ακτινοβολία του ασθενούς (**Εικ.**



Εικόνα B13.3 Η ασθενής τοποθετείται με το κεφάλι της ακίνητο στο σύστημα σάρωσης του τομογράφου. Η λυχνία (κόκκινο βέλος) περιστρέφεται γύρω από το κεφάλι της ασθενούς και η εικόνα λαμβάνεται από τον ανιχνευτή ακτινοβολίας (μπλε βέλος).

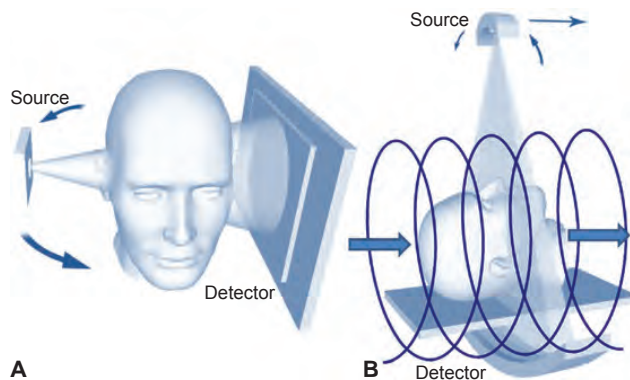
B13.4). Αυτό έχει σαν αποτέλεσμα τη μειωμένη δόση ακτινοβολίας που δέχεται ο ασθενής με τα οδοντιατρικά συστήματα σε σχέση με την ακτινοβολία που λαμβάνει από τους ιατρικούς αξονικούς τομογράφους.

Συνοψίζοντας, η διαδικασία σχηματισμού της εικόνας από τον Ο.Υ.Τ ανεξάρτητα από τα διαφορετικά μοντέλα και τη θέση του ασθενούς κατά τη λήψη, είναι η ίδια σε κάθε περίπτωση και αφορά:

1. Τη δέσμη ακτινοβολίας που είναι πάντα κωνική.
2. Το σύστημα ανίχνευσης της ακτινοβολίας και καταγραφής της πληροφορίας από τους επίπεδους ανιχνευτές.
3. Τη διαδικασία της πρωτογενούς ανασύνθεσης της εικόνας σε εγκάρσιες τομές από την αρχική καταγεγραμμένη πληροφορία.
4. Την απεικόνιση και επεξεργασία της εικόνας στην οθόνη του Η.Υ., με τη χρήση ειδικών λογισμικών.

ΜΗΧΑΝΙΚΗ ΔΙΑΤΑΞΗ ΤΟΥ Ο.Υ.Τ.

Τα κυριότερα μηχανικά μέρη από τα οποία αποτελείται ο Ο.Υ.Τ είναι:



Εικόνα B13.4 Σχηματική απεικόνιση της αρχής λειτουργίας: **A** Σε έναν οδοντιατρικό υπολογιστικό τομογράφο κωνικής δέσμης με τον ασθενή ακίνητο σε όρθια θέση και με τη λυχνία να εκτελεί μια μοναδική περιστροφή γύρω από το αντικείμενο που εξετάζεται. **B** Σε έναν ιατρικό αξονικό τομογράφο με τον ασθενή σε ύπτια θέση όπου η λυχνία περιστρέφεται συνεχώς γύρω από το σώμα του ασθενούς ενώ ο ασθενής μετακινείται συνεχόμενα εντός του συστήματος σάρωσης του μηχανήματος. (Τροποποιημένο από *Miracle A.C.* και *Mukherji S.K* 2009).

Ο περιστρεφόμενος σαρωτής (Gantry)

Ο περιστρεφόμενος σαρωτής είναι το μηχανικό εκείνο μέρος του μηχανήματος που περιέχει το μηχανισμό περιστροφής της λυχνίας των ακτίνων-Χ καθώς και τον ανιχνευτή ακτινοβολίας. Το άνοιγμα του καθορίζει το μέγεθος του ασθενούς που μπορεί να εξετασθεί, καθώς και την ευκολία που μπορεί αυτός να τοποθετηθεί για την εξέταση.

Η λυχνία- Το τροφοδοτικό

Η λυχνία που χρησιμοποιείται σε μια μηχανική διάταξη Ο.Υ.Τ, είναι συνήθως περιστρεφόμενης ανόδου με υψηλή θερμοχωρητικότητα, για να αντέχει στους σχετικά μεγάλους χρόνους λειτουργίας. Στους σύγχρονους Ο.Υ.Τ χρησιμοποιούνται δύο ειδών λυχνίες, αυτές με συνεχόμενη εκπομπή ακτίνων-Χ και αυτές με παλμική. Αν η λυχνία κατά τη μετακίνηση της στη νέα θέση ακτινοβόλησης εξακολουθεί να ακτινοβολεί, η εκπομπή είναι συνεχόμενη, και τότε ο χρόνος ακτινοβόλησης είναι ο ίδιος με τον συνολικό χρόνο λήψης. Υπάρχουν όμως και οδοντιατρικοί υπολογιστικοί τομογράφοι όπου η λυχνία έχει παλμική λειτουργία, με αποτέλεσμα να μην ακτινοβολεί κατά τη μετακίνηση της από τη μια θέση λήψης στην άλλη, και συνεπακόλουθα ο χρόνος ακτινοβόλησης να είναι αισθητά μικρότερος από το χρόνο λήψης της εξέτασης. Οι ιδιότητες της ακτινικής δέσμης, κατά βάση, καθορίζονται από την ενέργεια της, η οποία εξαρτάται ευθέως από τη διαφορά δυναμικού (kV) του μηχανήματος και από την ένταση του ρεύματος (mA).

Ανιχνευτής- ενισχυτές σήματος και ψηφιακοί μετατροπείς

Η ανάπτυξη μιας εύχρηστης και με υψηλής ποιότητας ανιχνευτικής διάταξης ήταν απαραίτητη προϋπόθεση

για την κλινική εφαρμογή της κωνικής δέσμης, αλλά και αρκετά δύσκολη, λόγω των ιδιαίτερων χαρακτηριστικών που έπρεπε να διαθέτει. Συγκεκριμένα, ο ανιχνευτής ακτινοβολίας θα πρέπει να είναι σε θέση να καταγράφει τα προσπιπτόμενα φωτόνια, να στέλνει το ηλεκτρονικό σήμα στον ηλεκτρονικό υπολογιστή και να είναι έτοιμος για την επόμενη καταγραφή εκατοντάδες φορές μέσα σε μια και μόνη περιστροφή. Δεδομένου ότι μια περιστροφή πραγματοποιείται σε πολύ λίγο χρόνο (περίπου σε 15 δευτερόλεπτα στα σύγχρονα συστήματα), αυτό σημαίνει ότι η λήψη της εκάστοτε εικόνας από τον ανιχνευτή γίνεται σε χιλιοστά του δευτερολέπτου.

Τα τελευταία χρόνια έκαναν την εμφάνιση τους επίπεδοι ανιχνευτές (flat panel detector-FPD) υψηλής ανάλυσης και χαμηλού κόστους (**Εικ. Β13.5**). Η κατασκευή αυτών των ανιχνευτών είναι τέτοια, που τους καθιστά ελαφρύτερους, λιγότερο πολύπλοκους, με μεγαλύτερο δυναμικό εύρος και μικρότερη περιφερική παραμόρφωση. Το μόνο ίσως μειονέκτημα τους είναι ότι απαιτεί ελαφρώς μεγαλύτερη δόση ακτινοβολίας, σε σχέση με τους παλαιότερους CCD ανιχνευτές οι οποίοι όμως ήταν ογκώδεις με χαμηλότερη ανάλυση και μεγαλύτερες γεωμετρικές παραμορφώσεις της εικόνας.

Η διαγνωστική αξία μιας εξέτασης συναρτάται ευθέως με την ευκρίνεια απεικόνισης της εξεταζόμενης περιοχής. Η ποιότητα της ανασύνθεσης της εικόνας από έναν Ο.Υ.Τ. εξαρτάται σε μεγάλο βαθμό από την πληροφορία που καταγράφηκε κατά τη σάρωση. Κατά συνέπεια, τα χαρακτηριστικά του ανιχνευτή που χρησιμοποιούνται επηρεάζουν άμεσα την ποιότητα του ίδιου του απεικονιστικού συστήματος.



Εικόνα Β13.5 Επίπεδος ανιχνευτής ακτινοβολίας (flat panel detector-FPD).

ΠΕΔΙΑ ΑΠΕΙΚΟΝΙΣΗΣ (Field of View, FOV)

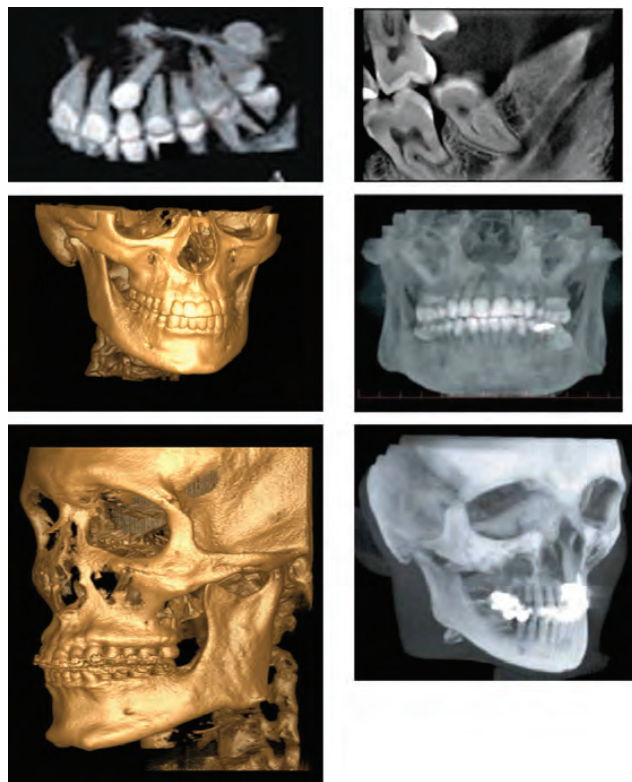Οι περισσότεροι οδοντιατρικοί υπολογιστικοί τομογράφοι παρέχουν τη δυνατότητα απεικόνισης του ειδώλου του υπό εξέταση αντικειμένου με διαφορετικά πεδία λήψης. Τα πεδία αυτά έχουν διαφορετικές διαστάσεις, ανάλογα με το μέγεθος της υπό εξέταση περιοχής και στη βιβλιογραφία ορίζονται σαν FOV (Field Of View).

Κάποιοι Ο.Υ.Τ. προσφέρουν τη δυνατότητα επιλογής πολλαπλών πεδίων, ενώ σε κάποια άλλα συστήματα υπάρχει μόνο ένα σταθερό. Η εστίαση της πρωτογενούς δέσμης σε διαφορετικό, κατά περίπτωση, πεδίο μπορεί να περιορίσει την ακτινοβολία μόνο στη περιοχή ενδιαφέροντος. Με αυτόν τον τρόπο διασφαλίζεται ότι το βέλτιστο πεδίο απεικόνισης θα επιλεγεί για τον κάθε ασθενή, ανάλογα με την παθολογία που διερευνάται και την ανατομική περιοχή προς εξέταση. Το μέγεθος του πεδίου συσχετίζεται ευθέως με την απορροφούμενη δόση από τον ασθενή.

Τα πεδία απεικόνισης ταξινομούνται συνήθως σε τρεις κατηγορίες (**Εικ. Β13.6**):

Μικρό Πεδίο. Αυτό έχει διαστάσεις συνήθως 4 x 4 cm, 5 x 5 cm, 6 x 6 cm, ή 8 x 8 cm και είναι ιδανικό για απεικόνιση ενός ημιμορίου ή μιας γνάθου.

Μεσαίο Πεδίο. Αυτό έχει διαστάσεις συνήθως από 11



Εικόνα Β13.6 Τα πεδία απεικόνισης ενός οδοντιατρικού υπολογιστικού τομογράφου ταξινομούνται συνήθως σε τρεις κατηγορίες.

Κωνικής δέσμης οδοντιατρική υπολογιστική τομογραφία

x 8 cm μέχρι 15 x 12 cm ιδανικό για την απεικόνιση και των δύο γνάθων.

Μεγάλο πεδίο. Αυτό έχει διαστάσεις συνήθως από 15 x 15 cm μέχρι 23 x 26 cm και χρησιμοποιείται για την απεικόνιση ολοκλήρου του κρανιοπροσωπικού συμπλέγματος.

ΔΗΜΙΟΥΡΓΙΑ ΤΗΣ ΕΙΚΟΝΑΣ ΣΤΗΝ Ο.Υ.Τ

ΑΝΑΣΥΝΘΕΣΗ ΤΗΣ ΕΙΚΟΝΑΣ-ΑΛΓΟΡΙΘΜΟΙ ΑΝΑΣΥΝΘΕΣΗΣ

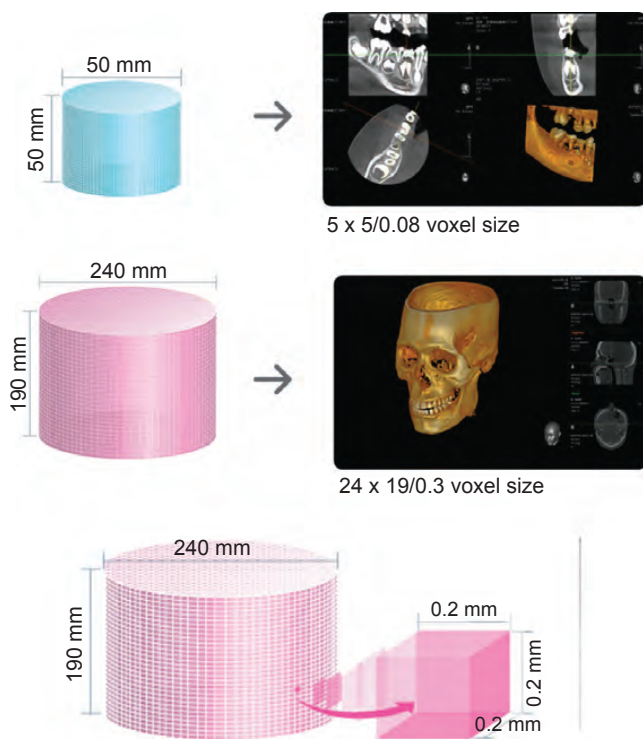
Μια από τις σημαντικότερες ενέργειες του λογισμικού του Ο.Υ.Τ είναι η δημιουργία εγκαρσίων τομών του τρισδιάστατου ειδώλου που ακτινοβολήθηκε έτσι ώστε οι τομές αυτές να μπορούν να απεικονισθούν στην οθόνη του Η/Υ και να έχουν διαγνωστική αξία. Αυτή η διαδικασία ονομάζεται ανασύνθεση της εικόνας (Image reconstruction).

Ο χρόνος που χρειάζεται προκειμένου να γίνει η ανασύνθεση της εικόνας διαφέρει ανάλογα με τις παραμέτρους λήψης (FOV, μέγεθος voxel, αριθμός προβολικών εικόνων), με τα τεχνικά χαρακτηριστικά του Η/Υ που κάνει την επεξεργασία, και από το εκάστοτε λογισμικό που χρησιμοποιείται για την ανασύνθεση της.

Το στάδιο ανασύνθεσης της εικόνας περιλαμβάνει μια πολύπλοκη μαθηματική διαδικασία, μέσω της οποίας σχηματίζεται η εικόνα ενός αντικειμένου όταν είναι γνωστές μόνο οι προβολές του, δηλαδή οι τιμές της εξασθένησης της ακτινοβολίας που εξέρχεται από το αντικείμενο. Συνήθως, η μαθηματική αυτή διαδικασία πραγματοποιείται με τη χρήση αλγόριθμων, όπου υπολογίζονται οι τιμές των συντελεστών εξασθένησης, που αντιστοιχούν σε κάθε εικονοσημείο (pixel) της παραγόμενης εικόνας.

Ο όγκος του αντικειμένου που ακτινοβολήθηκε, συνήθως κυλινδρικού σχήματος, αποτελείται από τρισδιάστατα εικονοσημεία που ονομάζονται voxels, και τα οποία διατάσσονται σε γραμμές και στήλες μέσα στον ψηφιακό όγκο (Εικ. Β13.7). Τα voxels αυτά αποτελούν την μικρότερη δυνατή κατάτμηση της τρισδιάστατης εικόνας, περιέχουν τις ανατομικές πληροφορίες της απεικονιζόμενης περιοχής και μπορούν να αποδοθούν ως εικόνα, με τα εξειδικευμένα λογισμικά. Τα voxels από Ο.Υ.Τ. κωνικής δέσμης συνήθως είναι ισοτροπικά, δηλαδή και οι τρεις διαστάσεις τους είναι ίσες, και το εύρος αυτών των διαστάσεων μπορεί να είναι από 0,4mm έως και 0,07mm. Η ισότροπη μορφή των voxels στα Ο.Υ.Τ συστήματα είναι καθοριστικής σημασίας στην ακρίβεια των γεωμετρικών μετρήσεων και στις τρεις διαστάσεις του χώρου.

Σε κάθε voxel αποδίδεται μια συγκεκριμένη τιμή του γκρι που αντιστοιχεί στη τιμή εξασθένησης του ιστού ή του χώρου που αναπαριστά. Τα τελευταίας γενιάς Ο.Υ.Τ συστήματα παράγουν εικόνες 12- ή και 14-bit, που σημαίνει ότι περιέχουν από $2^{12} = 4.096$ έως $2^{14} = 16.384$ τόνους του γκρι. Όμως, ο ψηφιακός όγκος απεικονίζεται σε οθόνη ενός Η/Υ, η οποία συνήθως μπορεί να αναπαράγει εικόνες 8- bits, δηλαδή $2^8 = 256$ χρωματικές αποχρώσεις κάθε φορά.



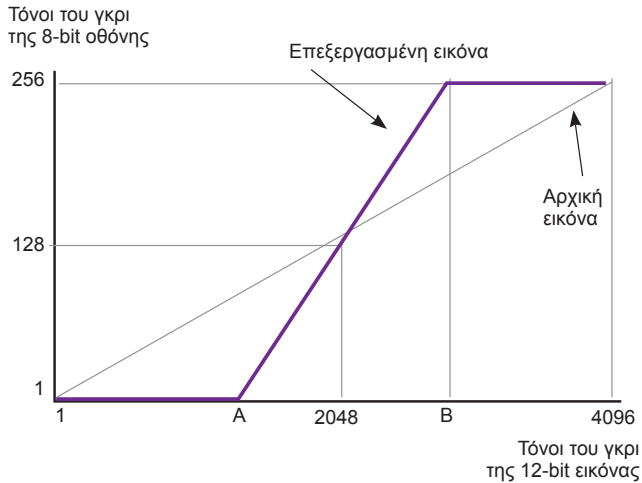
Εικόνα Β13.7 Ο ψηφιακός όγκος κυλινδρικού σχήματος αποτελείται από voxels, το μέγεθος και ο αριθμός των οποίων εξαρτάται από το μέγεθος των pixel της μήτρας του ανιχνευτή και από το μέγεθος του πεδίου απεικόνισης αντίστοιχα (http://www.vatechglobal.com/front/f_html/software_detail.html http://ebdaeng.com/data/products/vatech/pax_Zenith3D.html)

Ακόμα περισσότερο, το ανθρώπινο μάτι που θα κληθεί να αξιολογήσει αυτές τις εικόνες μπορεί να αναγνωρίσει μόνο ένα περιορισμένο αριθμό διαβαθμίσεων του γκρι. Αυτό ουσιαστικά σημαίνει ότι χάνονται πληροφορίες, γιατί δεν μπορούν αποδοθούν από την οθόνη του Η/Υ, και στη συνέχεια δεν μπορούν να αναγνωρισθούν από τους περιορισμούς που θέτει το ανθρώπινο μάτι.

Είναι φανερό λοιπόν ότι, κάθε προσπάθεια να απεικονίσουμε όλες τις τιμές του γκρι της ανακατασκευασμένης 12- ή και 14-bit εικόνας σε μια οθόνη Η/Υ που μπορεί να αποδώσει εικόνες 8-bit, θα έχει σαν αποτέλεσμα μια διαγνωστικά άχρηστη εικόνα, καθώς η αντίθεση της εικόνας (contrast) θα είναι πολύ χαμηλή, αφού σε κάθε τόνο του γκρι αντιστοιχεί ένα μεγάλο εύρος τιμών εικόνας. Για να βελτιωθεί αυτό το φαινόμενο χρησιμοποιούνται οι λεγόμενες τεχνικές παραθύρου (windowing techniques), ώστε, να απεικονίζεται κατ' επιλογή μόνο ένα μικρό εύρος των τόνων του γκρι της ανακατασκευασμένης εικόνας.

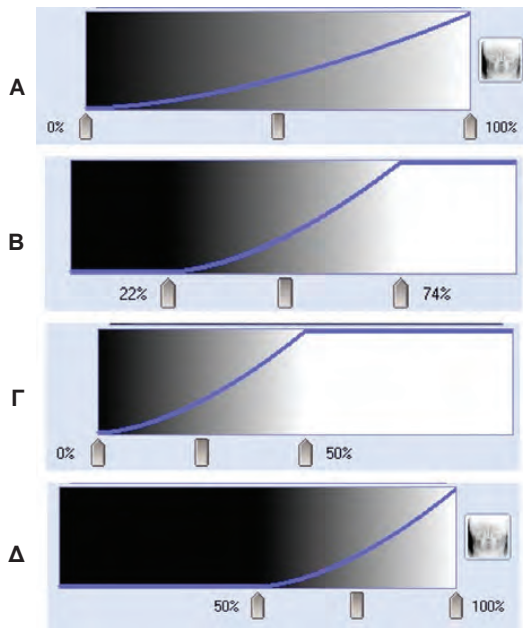
Με τις τεχνικές παραθύρου (Εικ. Β13.8) μπορούμε εύκολα να αυξήσουμε την αντίθεση της εικόνας. Το παράθυρο καθορίζεται με το εύρος του (width window- WW), το οποίο επηρεάζει την αντίθεση και το κέντρο του (window level -WL), το οποίο καθορίζει την φωτεινότητα της εικόνας. Στην ουσία, με την τεχνική παραθύρου, μόνο ένα μέρος

Γναθοπροσωπική απεικόνιση



Εικόνα B13.8 Σχηματική παράσταση της τεχνικής «παραθύρου», σύμφωνα με την οποία μειώνουμε τον αριθμό των επιπέδων του γκρι που απεικονίζονται και επιλέγουμε τα επίπεδα αυτά που έχουν διαγνωστική αξία (π.χ. μεταξύ των σημείων A και B) για την εκάστοτε περίπτωση.

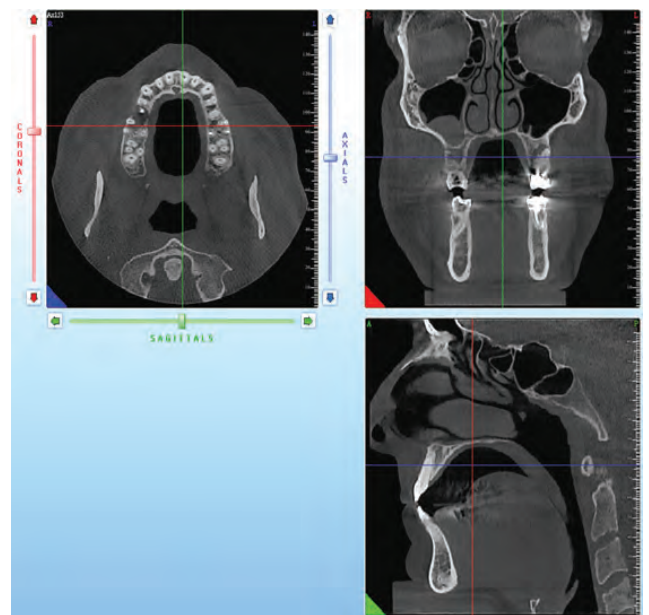
του εύρους των αριθμών απεικονίζεται κάθε φορά, με την διαθέσιμη κλίμακα. Μειώνοντας το εύρος του παραθύρου αυξάνουμε την αντίθεση της εικόνας, ενώ χαμηλώνοντας την κεντρική τιμή του εύρους του παραθύρου η εικόνα γίνεται πιο φωτεινή και αυξάνοντας την κεντρική τιμή η εικόνα παρουσιάζεται περισσότερο σκοτεινή (**Εικ. B13.9**).



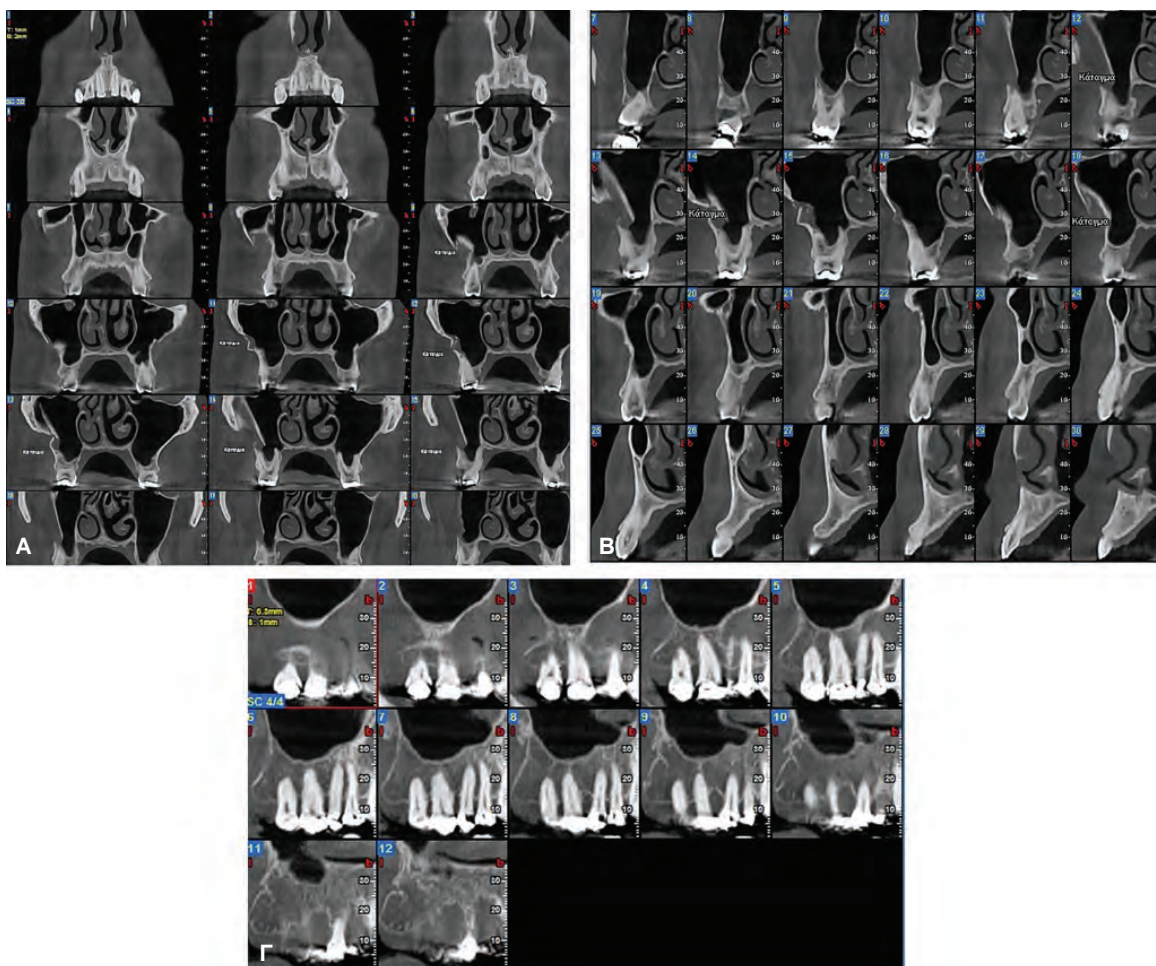
Εικόνα B13.9 Η τεχνική «παραθύρου» σύμφωνα με την οποία τα αρχικά επίπεδα του γκρι **A** μειώνονται, μειώνοντας το εύρος του παραθύρου με αποτέλεσμα να αυξάνεται η αντίθεση **B** και μετακινώντας την κεντρική τιμή αυξάνουμε ή μειώνουμε τη φωτεινότητα **Γ, Δ**.

Με αυτό το τρόπο ο χειριστής μπορεί να βλέπει στην οθόνη του Η/Υ την Ο.Υ.Τ εξέταση, ρυθμίζοντας με τέτοιο τρόπο την αντίθεση και τη φωτεινότητα, ώστε οι πληροφορίες που απεικονίζονται να έχουν την μεγαλύτερη δυνατή διαγνωστική αξία. Σε όλους τους Ο.Υ.Τ. το ειδικό λογισμικό που τους συνοδεύει προσφέρει στον χειριστή τη δυνατότητα να μελετήσει την εξέταση και στις τρεις διαστάσεις του χώρου και συγκεκριμένα σε τομές σε οβελιαίο, μετωπιαίο και εγκάρσιο επίπεδο (**Εικ. B13.10**).

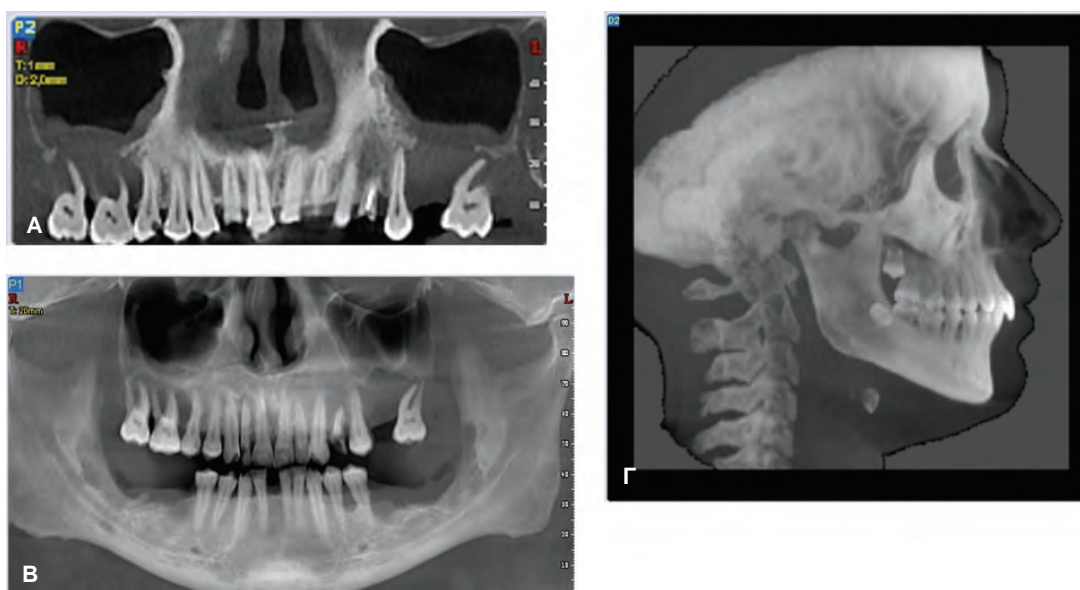
Στη συνέχεια, ο εξεταστής προχωράει στη δευτερογενή ανασύνθεση του απεικονιζόμενου όγκου δημιουργώντας με τα εργαλεία του λογισμικού και άλλες τομές όπως: στεφανιαίες, οβελιαίες ή κάθετες στην φατνιακή ακρολοφία τομές (**Εικ. B13.11**). Επίσης, μπορεί να σχηματίσει εικόνες ανάλογες με αυτές που χρησιμοποιούνται στην συμβατική δισδιάστατη οδοντιατρική απεικόνιση, όπως πανοραμικές τομές (λεπτές και ευρέους πάχους) και κεφαλομετρικές ανασυνθέσεις (**Εικ. B13.12**) αλλά και οποιαδήποτε άλλη δισδιάστατη απεικόνιση χρησιμοποιείται στην γναθοπροσωπική χώρα. Έχει επίσης τη δυνατότητα να μεγεθύνει την εικόνα σε κάποια περιοχή ενδιαφέροντος, να ρυθμίσει την αντίθεση/φωτεινότητα, να μετρήσει αποστάσεις και γωνίες, να χρωματίσει ανατομικά μόρια (π.χ. πόρος του κάτω φατνιακού νεύρου) και να προσθέσει σημειώσεις πάνω στις εικόνες (**Εικ. B13.13**). Πλεονεκτήματα όλων αυτών των ανασυνθέσεων είναι η μηδενική παραμόρφωση της εικόνας, η υψηλή γεωμετρική ακρίβεια των μετρήσεων και η σοβαρή μείωση του ανατομικού θορύβου που αποτελεί και το σοβαρότερο μειονέκτημα των δισδιάστατων τεχνικών. Τέλος, ο χειριστής μπορεί να μελετήσει την εξεταζόμενη περιοχή και σε τρισδιάστατη απεικόνιση (3D), και μάλιστα με μια πληθώρα δυνατοτήτων



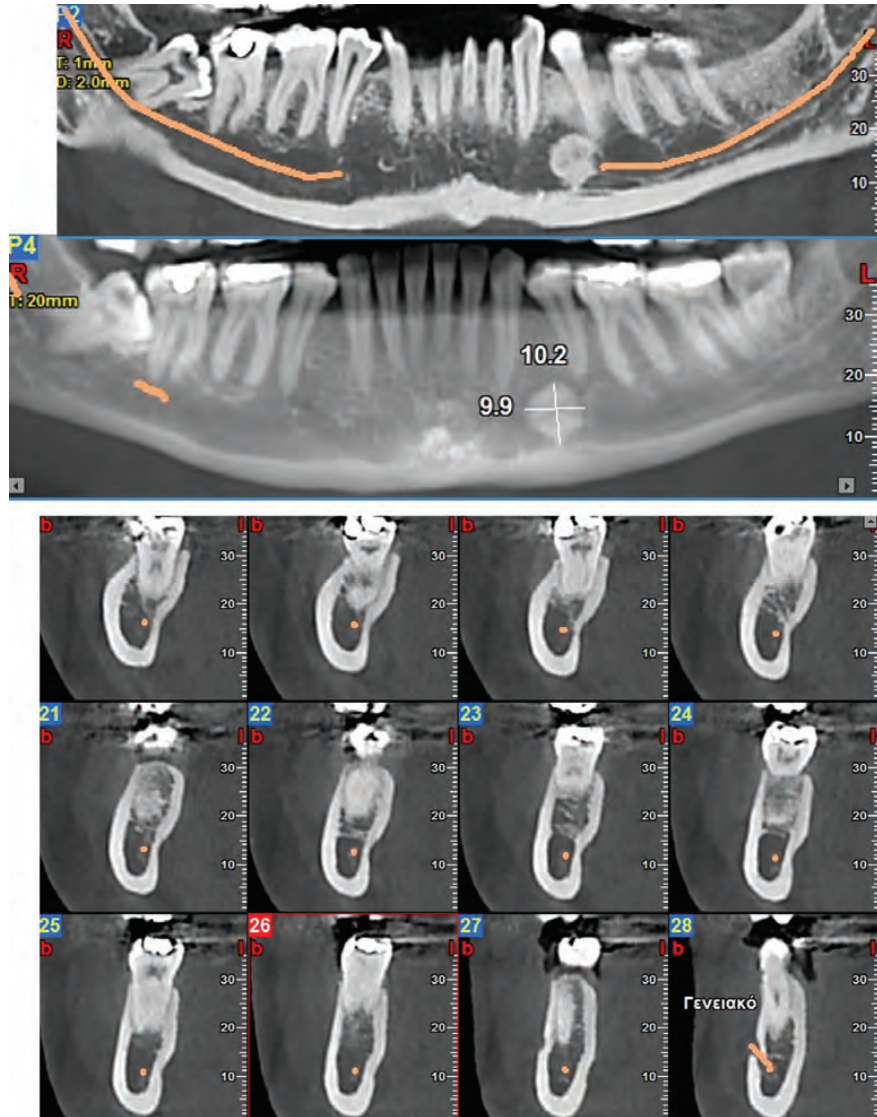
Εικόνα B13.10 Μελέτη του απεικονιζόμενου όγκου και στις τρεις διαστάσεις.



Εικόνα B13.11 Δευτερογενής ανασύνθεση του εξεταζόμενου όγκου από τον χειριστή όπου έχουν δημιουργηθεί **A** στεφανιαίες τομές, **B** τομές κάθετες στη φατνιακή ακρολοφία και **Γ** οβελιαίες τομές.



Εικόνα B13.12 Δευτερογενής ανασύνθεση του εξεταζόμενου όγκου από τον χειριστή όπου έχουν δημιουργηθεί **A** λεπτή πανοραμική τομή, **B** πανοραμική ανασύνθεση ευρέους πάχους και **Γ** κεφαλομετρική ανασύνθεση.



Εικόνα B13.13 Ο χειριστής έχει τη δυνατότητα να μετρήσει αποστάσεις, να χρωματίσει ανατομικά μέρια (π.χ. πόρος του κάτω φαρυγγικού νεύρου) και να προσθέσει σημειώσεις πάνω στις εικόνες.

και εργαλείων, που μπορούν πραγματικά να δώσουν μια ρεαλιστική άποψη της περιοχής, ειδικά σε περιπτώσεις μεγάλων αλλοιώσεων σε ασυμμετρίες, σχιστίες, αλλά και γενικότερα σε σκελετικές ανωμαλίες (Εικ. B13.14).

ΤΕΧΝΙΚΑ ΧΑΡΑΚΤΗΡΙΣΤΙΚΑ ΤΗΣ ΕΙΚΟΝΑΣ ΣΤΗΝ Ο.Υ.Τ.

ΠΟΙΟΤΗΤΑ ΤΗΣ ΠΑΡΑΓΟΜΕΝΗΣ ΕΙΚΟΝΑΣ

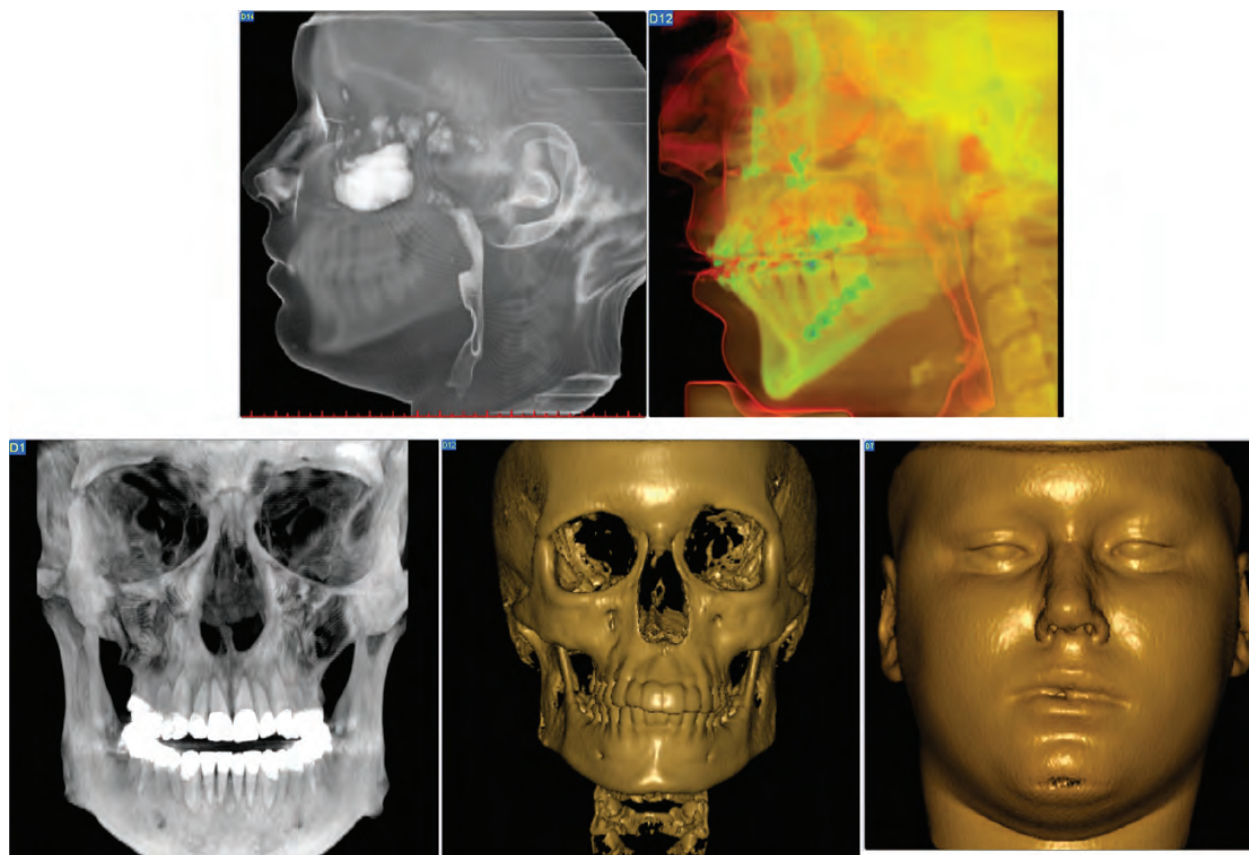
Η ποιότητα της παραγόμενης εικόνας είναι σημαντικό να διασφαλίζεται σε κάθε εξέταση με οδοντιατρική υπολογιστική τομογραφία και αυτό συναρτάται κατά κύριο λόγο από τα τεχνικά χαρακτηριστικά της. Τα τεχνικά χαρακτηριστικά της είναι το σήμα και ο θόρυβος που παράγεται από ένα

απεικονιστικό σύστημα. Το σήμα αποτελεί τη καταγραφή της ακτινογραφικής εικόνας από το απεικονιστικό σύστημα και είναι το μέσο μεταφοράς της πληροφορίας. Ο θόρυβος δεν αποτελεί πραγματική καταγραφή πληροφορίας, αλλά δημιουργείται από το ίδιο το σύστημα και σχηματίζει ένα ακανόνιστο μοτίβο το οποίο επισκιάζει το σήμα.

Τα κυριότερα τεχνικά χαρακτηριστικά της ποιότητας της παραγόμενης εικόνας είναι:

1. Ανάλυση της εικόνας (Image Resolution, Spatial Frequency)

Η ανάλυση της παραγόμενης εικόνας από ένα απεικονιστικό σύστημα αναφέρεται στην ικανότητα του συστήματος να διακρίνει διαφορετικές ανατομικές δομές που βρίσκονται πολύ κοντά μεταξύ τους και περιγράφεται από τη μέγιστη συχνότητα η οποία μπορεί να γίνει αντιληπτή.



Εικόνα B13.14 Διάφορες τρισδιάστατες απεικονίσεις του εξεταζόμενου όγκου.

Η συχνότητα αυτή δεν συναρτάται με τον χρόνο αλλά με τον χώρο (χωρική συχνότητα) και για αυτό μετράται σε κύκλους ανά χιλιοστό (cycles/mm).

Σε ένα ψηφιακό απεικονιστικό σύστημα η ανάλυση της παραγόμενης εικόνας καθορίζεται κατά κύριο λόγο από τη διάσταση του pixel του ανιχνευτή. Όσο μεγαλύτερος είναι ο αριθμός των pixel που συνθέτουν την ακτινογραφική εικόνα και όσο μικρότερες είναι οι διαστάσεις τους, τόσο μεγαλύτερη θα είναι η ανάλυση της παραγόμενης εικόνας, και τόσο πιο λεπτομερής και ευκρινής θα εμφανίζεται. Η ευκρίνεια όμως της εικόνας εξαρτάται τόσο από την ανάλυση της όσο και από την αντίθεση της, η οποία μεταβάλλει τη διακριτική ικανότητα. Ενώ όμως η ανάλυση της εικόνας προσδιορίζεται από τον ανιχνευτή, η διακριτική της ικανότητα επηρεάζεται και από τον τύπο επεξεργασίας και τα φίλτρα που θα χρησιμοποιηθούν αφού ληφθεί η εικόνα. Έτσι για να λάβουμε μια εικόνα υψηλής διαγνωστικής αξίας θα πρέπει τόσο η ανάλυση όσο και η διακριτική ικανότητα να είναι υψηλές.

2. Χωρική Διακριτική Ικανότητα (Spatial Resolution)


Η χωρική διακριτική ικανότητα είναι μια βασική ενδογενής παράμετρος που χαρακτηρίζει τα απεικονιστικά συστήματα και χρησιμοποιείται ευρέως για την αξιολόγηση

τους. Εκφράζει, σε mm, την ικανότητα του απεικονιστικού συστήματος να διακρίνει δυο μικρά αντικείμενα που βρίσκονται πολύ κοντά μεταξύ τους, σε περιβάλλον υψηλής αντίθεσης και για το λόγο αυτό συχνά ονομάζεται και διακριτική ικανότητα υψηλής αντίθεσης.

Η μέτρηση της χωρικής διακριτικής ικανότητας γίνεται με τη χρήση ενός εργαστηριακού αντικειμένου το οποίο φέρει προοδευτικά στενότερες ισοπαχείς μεταλλικές λωρίδες που σταδιακά πυκνώνουν (Εικ. B13.4). Η εικόνα που λαμβάνεται είναι μια εναλλαγή λευκών και μαύρων ζωνών (μέταλλο-αέρας) ανά ζεύγη που γίνονται όλο και πιο πυκνές. Έτσι, ως μέγιστη ανάλυση του συστήματος ορίζεται ο μέγιστος αριθμός των ζευγών γραμμών ανά mm (line pairs/mm, lp/mm) που είναι διακριτός. Η χωρική διακριτική ικανότητα εξαρτάται από το εστιακό μέγεθος της ακτινικής δέσμης (focal spot size), από το μέγεθος των στοιχείων του ανιχνευτή (pixel size), από τη γεωμετρία της δέσμης και από τις παραμέτρους ανασύνθεσης. Επίσης, σημαντικό ρόλο παίζουν το μέγεθος του πεδίου FOV, το kV και το mAs του μηχανήματος.

3. Διακριτική ικανότητα χαμηλής αντίθεσης (Contrast Resolution)

Η διακριτική ικανότητα χαμηλής αντίθεσης είναι η παράμετρος που περιγράφει την ικανότητα ενός συστήματος



Εικόνα B13.15 Εργαστηριακό αντικείμενο που χρησιμοποιείται για τη μέτρηση της χωρικής διακριτικής ικανότητας και απεικόνιση του από τον Ο.Υ.Τ. Η μέτρηση της αφορά τον μέγιστο αριθμός των ζευγών γραμμών ανά mm (line pairs/mm, lp/mm) που είναι διακριτός.

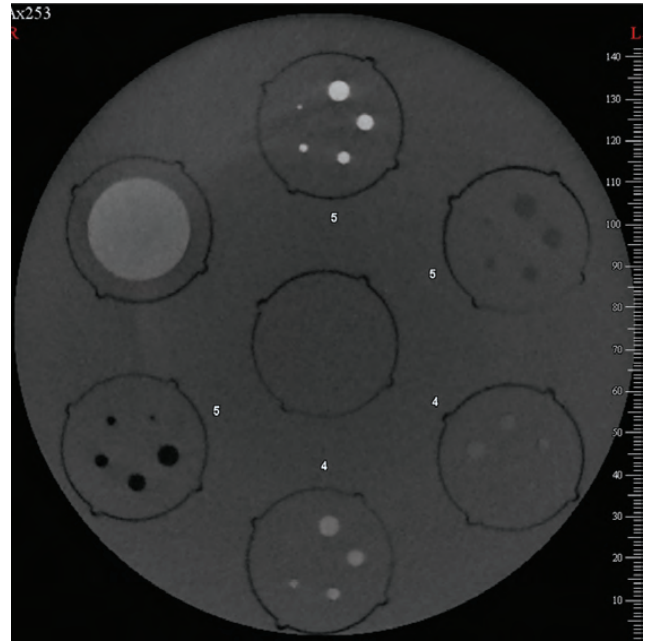
να διακρίνει μικρές διαφορές στην ένταση του καταγραφόμενου σήματος, και άρα να μπορεί να απεικονίσει ανατομικές δομές με παραπλήσιους γραμμικούς συντελεστές εξασθένησης. Παράγοντες οι οποίοι επηρεάζουν την διακριτική ικανότητα χαμηλής αντίθεσης είναι το mAs, το kV, το πεδίο ανασύνθεσης (FOV) και οι αλγόριθμοι ανακατασκευής της εικόνας. Επίσης, οι γενικοί παράγοντες υποβάθμισης της ποιότητας της εικόνας όπως ο θόρυβος, ο σκεδασμός της ακτινοβολίας και οι ψευδοενδείξεις (artifacts) επιδρούν αρνητικά στην διακριτική ικανότητα χαμηλής αντίθεσης.

Για την αξιολόγηση της διακριτικής ικανότητα χαμηλής αντίθεσης χρησιμοποιούνται εργαστηριακά δοκίμια τα οποία περιέχουν πέντε προοδευτικά αυξανόμενες οπές (1-5mm) οι οποίες περιέχουν πέντε διαφορετικά υλικά. Ο αριθμός των οπών που είναι διακριτός για κάθε υλικό προσδιορίζει το βαθμό της διακριτικής ικανότητα χαμηλής αντίθεσης του συστήματος (**Εικ. B13.16**).

ΥΠΟΒΑΘΜΙΣΗ ΤΗΣ ΠΟΙΟΤΗΤΑΣ ΤΗΣ ΠΑΡΑΓΟΜΕΝΗΣ ΕΙΚΟΝΑΣ

1. Θόρυβος (Noise)

Ο θόρυβος είναι το σύνολο των διακυμάνσεων που περιέχονται σε μία εικόνα και οι οποίες δεν έχουν γνωστική αξία. Πρόκειται για «μη γνήσια» δευτερεύοντα



Εικόνα B13.16 Εργαστηριακό δοκίμιο για την αξιολόγηση της διακριτικής ικανότητα χαμηλής αντίθεσης το οποίο περιέχει πέντε προοδευτικά αυξανόμενες οπές (1-5mm) οι οποίες περιέχουν πέντε διαφορετικά υλικά. Ο αριθμός των οπών που είναι διακριτός για κάθε υλικό προσδιορίζει το βαθμό της διακριτικής ικανότητα χαμηλής αντίθεσης του συστήματος.

σήματα ή ατέλειες του απεικονιστικού συστήματος που προκαλούν αλλαγές στην σαφήνεια και ομαλότητα του αρχικού σήματος. Είναι αυτονόητο λοιπόν, ότι ο θόρυβος είναι ανεπιθύμητος και συχνά υποβαθμίζει την εικόνα, με συνέπεια να επικαλύπτει την χρήσιμη πληροφορία. Η μονάδα μέτρησης του θορύβου είναι τα τετραγωνικά χιλιοστά (mm^2).

Ο θόρυβος μπορεί να είναι κβαντικός, ανατομικός, ηλεκτρονικός, υπολογιστικός ή ενδογενής και εξαρτάται από το απεικονιστικό σύστημα. Ο θόρυβος της εικόνας μπορεί να μειωθεί αυξάνοντας το mAs, επειδή έτσι περισσότερα φωτόνια συμμετέχουν στον σχηματισμό της εικόνας. Επίσης η διεισδυτικότητα της ακτινοβολίας, που αυξάνεται με την αύξηση του kV, μειώνει γενικά τον θόρυβο.

2. Σκεδάζουσα ακτινοβολία (Scatter Radiation)

Η σκεδάζουσα ακτινοβολία ως γνωστόν είναι η ακτινοβολία που παράγεται δευτερογενώς, κατά την πρόσπτωση της ακτινικής δέσμης στον ασθενή κατά τη διαδικασία της λήψης. Δηλαδή, δεν προέρχονται όλα τα φωτόνια που φτάνουν στον ανιχνευτή από τη πρωτογενή δέσμη, αλλά ένα σημαντικό ποσοστό από αυτά οφείλεται στο φαινόμενο της σκέδασης Compton. Ουσιαστικά λοιπόν, η σκεδάζουσα ακτινοβολία αναφέρεται στο ποσοστό ροής φωτονίων χαμηλής ενέργειας στον ανιχνευτή, που δεν προέρχεται

από τη πρωτογενή δέσμη ακτινοβολίας, αλλά παράγεται εντός της εξεταζόμενης δομής, κατά τη λήψη. Η σκεδάζουσα ακτινοβολία είναι βασικός παράγοντας μειωμένης διακριτικής ικανότητας χαμηλής αντίθεσης και αυξημένου θορύβου στους Ο.Υ.Τ. Η χρήση κατευθυντήρων της δέσμης και η χρήση ειδικών φίλτρων κατά την έξοδο της από τη λυχνία αποτελούν εργαλεία μείωσης της.

3. Ψευδοενδείξεις (Artifacts)

Η ψευδοένδειξη (artifact) είναι μια διαταραχή ή ένα λάθος στην εικόνα, η οποία δεν έχει σχέση με την απεικονιζόμενη περιοχή που μελετάται. Τα artifacts μπορούν να υποβαθμίσουν τη ποιότητα της εικόνας που λαμβάνεται από τους Ο.Υ.Τ, μερικές φορές σε τέτοιο βαθμό, που να την καθιστούν διαγνωστικά άχρηστη. Τα artifacts μπορεί να οφείλονται στο σύστημα σάρωσης, σε μεταλλικά αντικείμενα που φέρει ο ασθενής, σε ανατομικούς παράγοντες ή στα χαρακτηριστικά της κωνικής δέσμης ακτινοβολίας.

Οι πιο συχνά εμφανιζόμενες ψευδοενδείξεις είναι οι **γραμμοειδείς ψευδοενδείξεις (dark streak artifacts)** που εμφανίζονται με τη μορφή ζωνών ή ραβδώσεων μεταξύ στοιχείων με υψηλή πυκνότητα στην εικόνα. Η παρουσία μεταλλικών αντικειμένων στην εξεταζόμενη περιοχή μπορεί να οδηγήσει στη δημιουργία πολύ έντονων γραμμοειδών ψευδοενδείξεων. Χαρακτηριστικότερο παράδειγμα εμφάνισης τέτοιων artifacts στην οδοντιατρική απεικόνιση είναι μεταξύ εμφυτευμάτων που βρίσκονται σε κοντινή απόσταση. Σε αυτή τη περίπτωση το τμήμα της δέσμης που περνά από τα εμφυτεύματα «σκληραίνει» πολύ περισσότερο με αποτέλεσμα την εμφάνιση μαύρων λωρίδων στην εικόνα.

4. Μετακίνηση του ασθενούς κατά τη λήψη

Ακόμα και μικρές κινήσεις του ασθενούς κατά τη διάρκεια της σάρωσης μπορεί να οδηγήσουν σε ψευδοενδείξεις, λόγω της λάθος καταγραφής των προβολικών πληροφοριών. Ο λόγος είναι ότι η ανασύνθεση της εικόνας προέρχεται από το σύνολο των προβολικών πληροφοριών με αποτέλεσμα ακόμα και μια κίνηση του ασθενούς σε μια χρονική στιγμή επηρεάζει το σύνολο των προβολικών πληροφοριών από όλη τη λήψη. Έτσι, πολύ μικρές κινήσεις του ασθενούς κατά τη διάρκεια της λήψης, έχουν ως αποτέλεσμα την ασάφεια της παραγόμενης εικόνας, ενώ μεγαλύτερες κινήσεις δημιουργούν διπλά είδωλα ή και εικόνες-φαντάσματα.

ΠΛΕΟΝΕΚΤΗΜΑΤΑ-ΜΕΙΟΝΕΚΤΗΜΑΤΑ Ο.Υ.Τ.

Η λήψη λεπτών τομών σε όλα τα επίπεδα του χώρου, η απεικόνιση της τρίτης διάστασης και η τρισδιάστατη ανασύνθεση, κατέστησαν την τεχνική της οδοντιατρικής υπολογιστικής τομογραφίας κωνικής δέσμης (Ο.Υ.Τ), ιδιαίτερα χρήσιμη στην κλινική οδοντιατρική. Μέχρι την ανακάλυψη του οδοντιατρικού τομογράφου, μόνο η ιατρική

αξονική τομογραφία μπορούσε να προσφέρει τις απεικονίσεις αυτές αλλά η χρήση της ήταν ιδιαίτερα περιορισμένη κυρίως λόγω της αυξημένης δόσης ακτινοβολίας για τον ασθενή. Έτσι είναι απαραίτητο να αναφερθούν τα πλεονεκτήματα και τα μειονεκτήματα της Ο.Υ.Τ συγκριτικά με την αξονική τομογραφία.

ΠΛΕΟΝΕΚΤΗΜΑΤΑ

1. Μειωμένη δόση ακτινοβολίας

Πολλές ερευνητικές εργασίες απέδειξαν πως η δόση που παράγεται από τους οδοντιατρικούς υπολογιστικούς τομογράφους είναι πολύ μικρότερη από εκείνη που παράγεται από τους αξονικούς τομογράφους. Ο μέσος όρος της ενεργούς δόσης από τους Ο.Υ.Τ, όπως και των άλλων τεχνικών απεικόνισης του στοματογναθικού συμπλέγματος, αναφέρονται στον **Πίνακα Β13.1**. Ο πίνακας αυτός περιέχεται στο έγγραφο 172 του τμήματος ακτινοπροστασίας της Ευρωπαϊκής Ένωσης και αφορά τις κατευθυντήριες Ευρωπαϊκές οδηγίες για τη χρήση της τεχνικής της οδοντιατρικής υπολογιστικής τομογραφίας. Από την ανάγνωση του πίνακα φαίνεται ότι η ενεργός δόση ακτινοβολίας με την οδοντιατρική υπολογιστική τομογραφία είναι 6 με 10 φορές μικρότερη από τις αντίστοιχες δόσεις του πολυτομικού ιατρικού αξονικού τομογράφου, ανάλογα με το πεδίο ακτινοβολίας. Επίσης αποδεικνύεται ότι η δόση ακτινοβολίας για την εξέταση της άνω και της κάτω γνάθου με την οδοντιατρική υπολογιστική τομογραφία είναι 4 με 6 φορές μεγαλύτερη από αυτήν της πανοραμικής ακτινογραφίας. Το τελικό δε συμπέρασμα είναι, ότι αν και η δόση ακτινοβολίας της οδοντιατρικής υπολογιστικής τομογραφίας είναι σαφώς μικρότερη από την αξονική τομογραφία, εντούτοις δεν είναι αμελητέα και για τον λόγο αυτό η εξέταση αυτή θα πρέπει να γίνεται μόνο όταν δεν είναι δυνατή η ακριβής διάγνωση με τις ενδοστοματικές ή την πανοραμική ακτινογραφία.

Πίνακας Β13.1. Ενεργός δόση σε μSv από οδοντιατρικές ακτινογραφικές εξετάσεις και πολυτομικό αξονικό τομογράφο

Τεχνική Απεικόνισης	Ενεργός δόση (μSv)
Ενδοστοματική ακτινογραφία	<1.5
Πανοραμική ακτινογραφία	(2.7 – 24.3) 13,5
Κεφαλομετρική ακτινογραφία	<6
Ο.Υ.Τ μικρού και μεσαίου πεδίου	61
Ο.Υ.Τ μεγάλου πεδίου κраниοπροσωπικός	87
Πολυτομικός Αξονικός τομογράφος (άνω και κάτω γνάθος)	(280 - 1210) 885

(Τροποποιημένος από RADIATION PROTECTION N° 172, CONE BEAM CT FOR DENTAL AND MAXILLOFACIAL RADIOLOGY. Evidence Based Guidelines, Directorate-General for Energy, Directorate D — Nuclear Energy).

2. Περιορισμός πεδίου ακτινοβολίας

Στους σύγχρονους Ο.Υ.Τ. σε αντίθεση με τους ιατρικούς αξονικούς τομογράφους, δίνεται η δυνατότητα επιλογής του πεδίου απεικόνισης μεταξύ διαφόρων μεγεθών, ανάλογα με το εκάστοτε πρόβλημα του ασθενούς (**Εικ. B13.17**). Η δυνατότητα περιορισμού του πεδίου ακτινοβολίας στο μικρότερο δυνατό, μέσα από φίλτρα και ηθμούς που κατευθύνουν την κωνική δέσμη, είναι πολύ σημαντική γιατί περιορίζει αρκετά την απορροφούμενη δόση του ασθενούς. Έτσι, δεν ακτινοβολούνται ιστοί που δεν έχει διαγνωστική αξία η απεικόνιση τους. Επίσης, είναι σημαντικό να αναφερθεί ότι, όσο μικραίνει το πεδίο ακτινοβολίας, τόσο μειώνεται και η υποβάθμιση της ποιότητας της εικόνας που οφείλεται στο σκεδασμό της ακτινοβολίας και τη δευτερογενή ακτινοβολία.

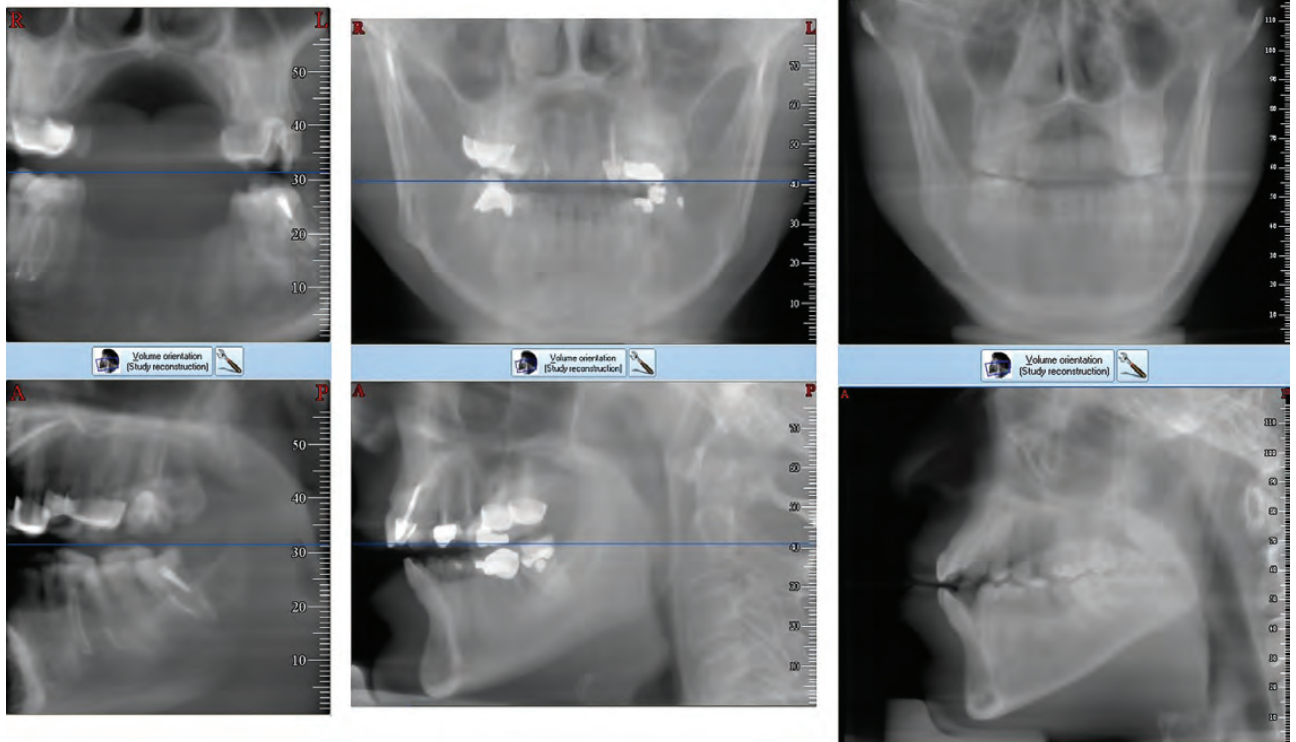
3. Ταυτόχρονη απεικόνιση άνω και κάτω γνάθου

Ο οδοντιατρικός υπολογιστικός τομογράφος κατασκευάστηκε αρχικά για την απεικόνιση και την αξιολόγηση του ύψους και του πάχους του οστού των γνάθων πριν την τοποθέτηση των εμφυτευμάτων. Οι τομές που χρησιμοποιούνται για τον λόγο αυτόν είναι οι κάθετες τομές στην ακρολοφία, οι οποίες σχηματίζονται από τις αρχικές εγκάρσιες τομές με το λογισμικό του μηχανήματος και αποδίδουν τις ακριβείς διαστάσεις της γνάθου. Για την απεικόνιση όμως των πραγματικών διαστάσεων των γνάθων απαιτείται οι αρχικές εγκάρσιες τομές να είναι παράλληλες με το μασητικό επίπεδο.

Πριν την ανακάλυψη του Ο.Υ.Τ η εξέταση αυτή γινόταν με τους ιατρικούς αξονικούς τομογράφους μέσω ειδικών λογισμικών που είχαν ονομαστεί Dental scan. Εάν για τον ίδιο ασθενή απαιτείτο η τοποθέτηση εμφυτευμάτων τόσο στην άνω όσο και στην κάτω γνάθο με τον ιατρικό αξονικό τομογράφο θα έπρεπε να γίνουν δύο ξεχωριστές λήψεις (μία για την άνω και μία για την κάτω γνάθο) ώστε να εξασφαλιστεί η παραλληλότητα αυτή, το οποίο συνεπάγεται και διπλάσια δόση ακτινοβολίας για τον ασθενή. Αντίθετα όταν η εξέταση γίνεται με τον οδοντιατρικό υπολογιστικό τομογράφο αρκεί μόνο μια λήψη, αφού οι αρχικές εγκάρσιες τομές δημιουργούνται δευτερογενώς με την οποιαδήποτε κλίση επιλέξει ο χειριστής. Έτσι ο αρχικός όγκος που ακτινοβολήθηκε μπορεί να ανασυντεθεί σε εγκάρσιες τομές με διαφορετική κλίση για την άνω και για την κάτω γνάθο ώστε πάντα οι τομές αυτές να είναι παράλληλες με το μασητικό επίπεδο (**Εικ. B13.18**). Αυτό το πλεονέκτημα πρακτικά μεταφράζεται σε αισθητά μειωμένη δόση ακτινοβολίας, μιας και από δύο λήψεις για την απεικόνιση των δύο γνάθων αρκεί πια μόνο μια λήψη.

4. Μειωμένες ψευδοενδείξεις (artifacts)

Οι Ο.Υ.Τ. φαίνεται να έχουν αρκετά μειωμένες ψευδοενδείξεις από μεταλλικά στοιχεία που βρίσκονται στο στόμα του ασθενούς, σε σχέση με τους αξονικούς τομογράφους. Αυτό συμβαίνει κυρίως γιατί οι παράμετροι ακτινοβολίας είναι χαμηλότεροι.



Εικόνα B13.17 Μικρό (αριστερά), μεσαίο (κέντρο) και μεγάλο (δεξιά) πεδίο ακτινοβολίας.

Κωνικής δέσμης οδοντιατρική υπολογιστική τομογραφία

περιοχή. Το πλεονέκτημα αυτό περιορίζει σημαντικά το ενδεχόμενο κίνησης του ασθενή.

2. Δυνατότητα εξαγωγής της εξέτασης σε μορφή DICOM

Τα δεδομένα από τους οδοντιατρικούς υπολογιστικούς τομογράφους και από τους αξονικούς τομογράφους, μπορούν να αποθηκευτούν και να μεταφερθούν σε άλλα λειτουργικά προγράμματα (software) με τη μορφή DICOM (Digital Imaging and Communications in Medicine). Με τον τρόπο αυτό τα αρχεία με τη μορφή DICOM μπορούν να μεταφερθούν προκειμένου να γίνει τρισδιάστατη ανασύνθεση του αντικείμενου που ακτινοβολήθηκε από άλλα λειτουργικά προγράμματα. Η δυνατότητα αυτή αξιοποιείται κυρίως είτε για ορθοδοντικούς λόγους, είτε για προεγχειρητικό έλεγχο τοποθέτησης εμφυτευμάτων.

ΜΕΙΟΝΕΚΤΗΜΑΤΑ Ο.Υ.Τ.

1. Αδυναμία απεικόνισης των μαλακών μορίων

Το βασικότερο μειονέκτημα της Ο.Υ.Τ. είναι ότι μπορεί να απεικονίσει μόνο τους σκληρούς ιστούς και όχι τα μαλακά μόρια. Η αδυναμία διακριτικής ικανότητας μεταξύ των διαφορετικής πυκνότητας μαλακών μορίων οφείλεται στην αρκετά χαμηλή ανάλυση της αντίθεσης (contrast resolution) με αποτέλεσμα να μην μπορεί να γίνει διάκριση μεταξύ διαφορετικών ανατομικών στοιχείων χαμηλής αντίθεσης.

2. Αυξημένος θόρυβος σε σχέση με την αξονική Υ.Τ.

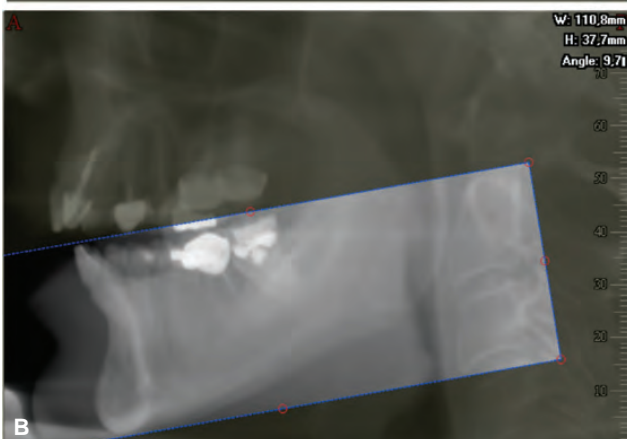
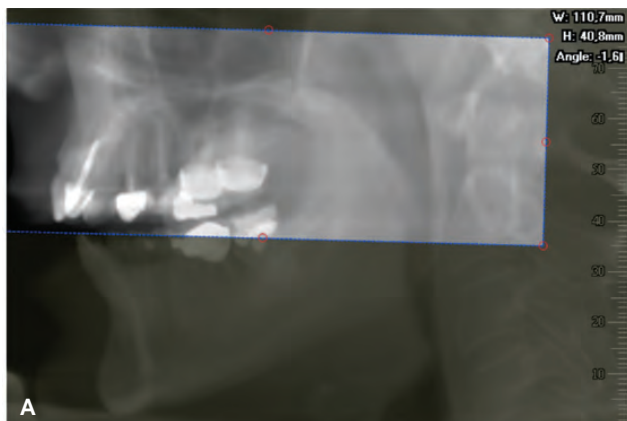
Η γεωμετρία των ακτίνων της κωνικής δέσμης του οδοντιατρικού υπολογιστικού τομογράφου έχει ως αποτέλεσμα την ακτινοβολήση ενός μεγάλου μέρους της κεφαλής του ασθενούς αρκετές φορές κατά τη διάρκεια μιας σάρωσης. Η σάρωση με αυτή την ευρεία δέσμη ακτίνων παρουσιάζει το εγγενές πρόβλημα της σκεδαζόμενης ακτινοβολίας, λόγω παρέκκλισης κάποιων ακτίνων από τον ιστό που τις εξασθένησε, με αποτέλεσμα να αυξηθεί κατακόρυφα ο θόρυβος της παραγόμενης εικόνας.

ΚΛΙΝΙΚΕΣ ΕΦΑΡΜΟΓΕΣ Ο.Υ.Τ.

1. Προεγχειρητική αξιολόγηση για τοποθέτηση οστεοενσωματούμενων εμφυτευμάτων

Κατά την προεγχειρητική εκτίμηση για τοποθέτηση εμφυτευμάτων, ο επεμβαίνων χρειάζεται πληροφορίες για την ποιότητα και τη ποσότητα του οστού στις συγκεκριμένες θέσεις, αλλά και την τοπογραφία της περιοχής, σχετικά με διάφορα σημαντικά ανατομικά μόρια, όπως είναι ο πόρος του κάτω φατνιακού νεύρου, το γενειακό τμήμα, το έδαφος της ρινός και το έδαφος του ιγμορείου άντρου. Ακόμη με την Ο.Υ.Τ. απεικονίζεται με σαφήνεια η παρειο-γλωσσική διάσταση των γνάθων και η σχέση συμπαγούς - σπογγώδους οστικού πετάλου.

Όπως έχει ήδη αναφερθεί οι κυριότερες τομές για τη



Εικόνα B13.18 Ο αρχικός όγκος που ακτινοβολήθηκε μπορεί να ανασυντεθεί σε εγκάρσιες τομές με διαφορετική κλίση για την άνω **A** και για την κάτω γνάθο **B**, ώστε πάντα οι τομές αυτές να είναι παράλληλες με το μασητικό επίπεδο.

5. Η δυνατότητα του εντοπισμού ανατομικών μορίων

Ο ακριβής εντοπισμός ανατομικών μορίων με ιδιαίτερη κλινική σημασία όπως ο γναθιαίος πόρος και το γενειακό τμήμα είναι εύκολο να εντοπισθούν καθώς και να σημειωθούν, έτσι ώστε να δοθεί ιδιαίτερη προσοχή σε αυτά από τον κλινικό οδοντίατρο. Τη δυνατότητα της έγχρωμης απεικόνισης των ανατομικών αυτών μορίων την παρέχουν τα λειτουργικά προγράμματα των περισσότερων οδοντιατρικών τομογράφων.

ΚΟΙΝΑ ΠΛΕΟΝΕΚΤΗΜΑΤΑ Ο.Υ.Τ. ΚΑΙ ΑΞΟΝΙΚΟΥ ΤΟΜΟΓΡΑΦΟΥ

1. Μικρός χρόνος ακτινοβολήσης

Η σάρωση στους Ο.Υ.Τ. γίνεται με μία και μόνο περιστροφή του συστήματος σάρωσης γύρω από τον ασθενή. Ο χρόνος σάρωσης για τους περισσότερους Ο.Υ.Τ. κυμαίνεται ανάμεσα στα 10-40 sec. Ο χρόνος αυτός είναι πια ανάλογος ή και μικρότερος από τον χρόνο που χρειάζεται και ο αξονικός τομογράφος για να σαρώσει την ίδια

μελέτη των διαστάσεων και της μορφολογίας του οστικού υποστρώματος των γνάθων είναι οι κάθετες τομές στην ακρολοφία. Οι κάθετες τομές δημιουργούνται σε καθορισμένη απόσταση η μια από την άλλη (συνήθως 1 ή 2 χιλιοστά) και αριθμούνται από δεξιά προς αριστερά. Άλλες απεικονίσεις που χρησιμοποιούνται είναι οι πανοραμικές ανασυνθέσεις οι οποίες χρησιμεύουν για την εντόπιση των καθέτων τομών, η εγκάρσια τομή αναφοράς και οι τρισδιάστατες ανασυνθέσεις. Όλες αυτές οι εικόνες τοποθετούνται σε φιλμ ή σε CD και παραδίδονται στον επεμβαίνοντα για τη μελέτη του περιστατικού (**Εικ. Β13.19**).

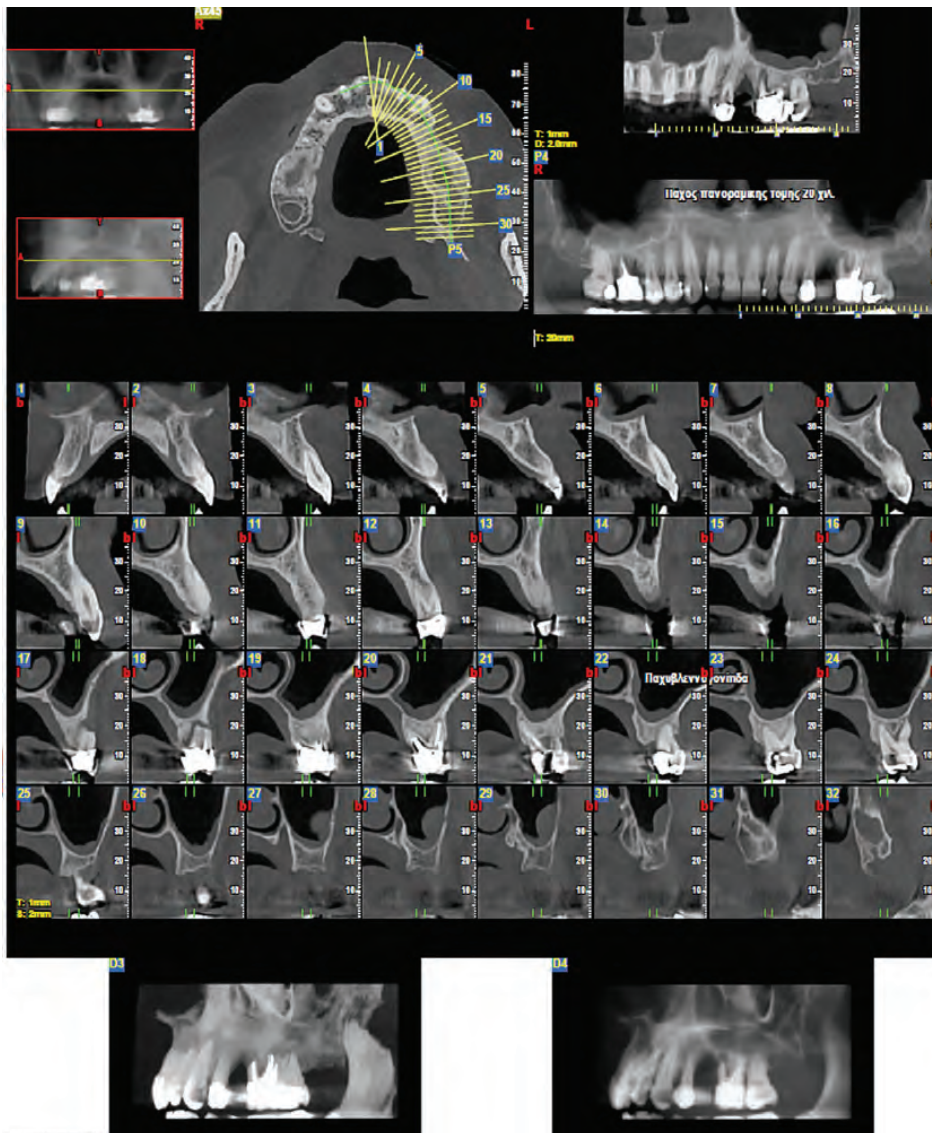
Δυστυχώς, αν και έχουν γίνει προσπάθειες να αξιολογηθεί -πέρα από την ποσότητα- και η ποιότητα του οστού από την απεικόνιση με Ο.Υ.Τ, δεν φαίνεται να έχουν υπάρξει ακόμη σαφή αποτελέσματα. Ο λόγος είναι ότι οι τιμές του γκρι που καταγράφονται σε μια Ο.Υ.Τ. εξέταση

δεν είναι αξιόπιστες, καθώς εξαρτώνται από τον εκάστοτε τομογράφο, τις παραμέτρους ακτινοβολήσης αλλά και από την επεξεργασία της εικόνας. Έτσι μόνο υποκειμενική αξιολόγηση μπορεί να γίνει χαρακτηρίζοντας το οστικό υπόστρωμα, σαν πυκνό, αραιό ή φυσιολογικό.

2. Απεικόνιση οστικών αλλοιώσεων των γνάθων

Η οδοντιατρική υπολογιστική τομογραφία δίνει άριστα αποτελέσματα στην απεικόνιση των καλοήθων και κακοήθων οστικών αλλοιώσεων των γνάθων και στις τρεις διαστάσεις του χώρου.

Σε περίπτωση καλοήθων και κυστικών αλλοιώσεων μελετείται η έκταση αυτών, προσδιορίζονται με ακρίβεια οι διαστάσεις των, ελέγχεται η σχέση τους με ανατομικά μόρια όπως ο γναθιαίος πόρος, η ρινική κοιλότητα ή το ιγμόρειο άντρο, προσδιορίζεται η φύση και το εσωτερικό



Εικόνα Β13.19 Τυπική εξέταση με Ο.Υ.Τ για τον προεγχειρητικό έλεγχο του οστικού υποστρώματος για την τοποθέτηση εμφυτευμάτων.

περιεχόμενο των αλλοιώσεων και διαπιστώνεται η τυχόν έκπτωση, λέπτυνση ή διάτρηση των συμπαγών πετάλων (Εικ. B13.20).

Σε περίπτωση κακοήθων ή μεταστατικών όγκων των γνάθων προσδιορίζεται με ακρίβεια η οστεολυτική καταστροφή, τα όρια της αλλοίωσης, η τυχόν διήθηση σε παρακείμενα ανατομικά μέρια καθώς και η επίδραση του όγκου στα συμπαγή πέταλα των γνάθων.

3. Απεικόνιση Κροταφογναθικής Διάρθρωσης

Η πολύ καλή απεικόνιση των οστικών δομών της κροταφογναθικής διάρθρωσης (ΚΓΔ) με τη χρήση Ο.Υ.Τ. έχει περιγραφεί σε αρκετές μελέτες. Η απεικόνιση αυτή περιλαμβάνει τη μορφολογία και το σχήμα του κονδύλου και της κροταφικής γλήνης, την πρόσθια μετατόπιση του κονδύλου με ανοικτό στόμα, τη θέση του κονδύλου μέσα στη γλήνη και το εύρος του διαρθρίου χώρου (Εικ. B13.21). Σε περιπτώσεις παθολογίας των οστικών τμημάτων της ΚΓΔ μελετώνται η τυχόν αποπλάτυνση του κονδύλου, η ανάπτυξη αρχομένων ή εξεσημασμένων οστεοφύτων, η διάβρωση ή απορρόφηση των συμπαγών πετάλων του κονδύλου και της κροταφικής γλήνης, η ύπαρξη οστεοσκλήρυνσης, καθώς και η οστική επαφή μεταξύ κονδύλου και γλήνης ή μεταξύ κονδύλου και πρόσθιου αρθρικού φύματος.

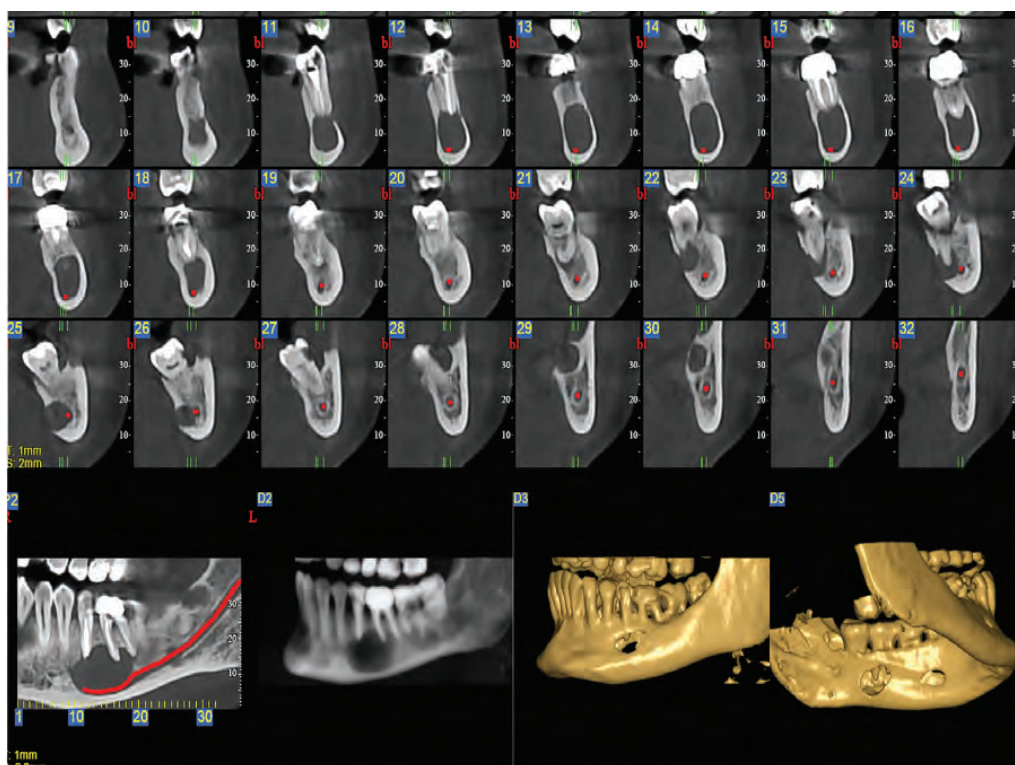
4. Έγκλειστα-υπεράριθμα δόντια

Σε κάποιες περιπτώσεις είναι αρκετά δύσκολο να καθοριστεί η ακριβής θέση των εγκλείστων δοντιών από την πανοραμική ή τις ενδοστοματικές ακτινογραφίες. Η Ο.Υ.Τ. απεικόνιση διευκολύνει, σε πολύ μεγάλο βαθμό, την εντόπιση των εγκλείστων δοντιών, των ριζών τους και της σχέσης τους με τα παρακείμενα δόντια και ανατομικές δομές (Εικ. B13.22).

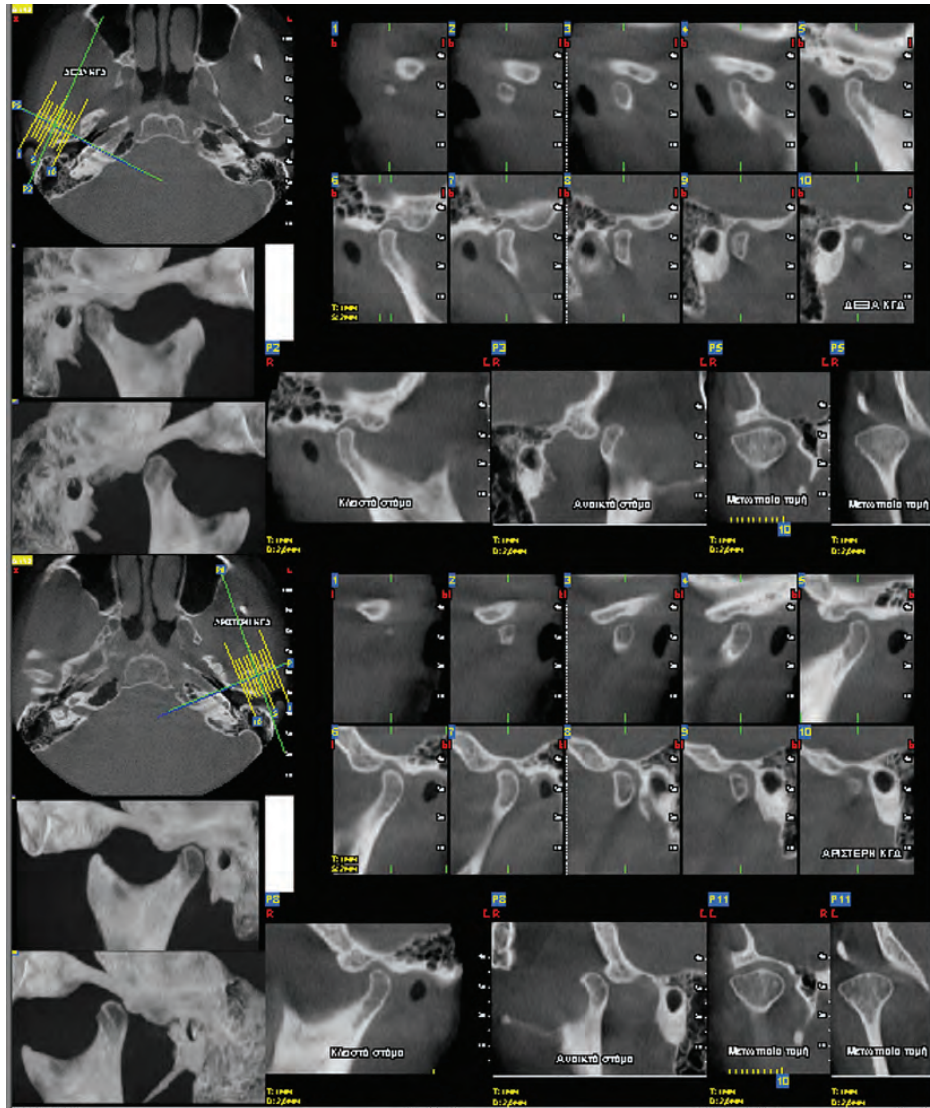
Η οδοντιατρική υπολογιστική τομογραφία έχει βρει ιδιαίτερη εφαρμογή τα τελευταία χρόνια στον έλεγχο των εγκλείστων τρίτων γομφίων της κάτω γνάθου στις περιπτώσεις που από την πανοραμική ακτινογραφία φαίνεται ότι τα ακρορριζία τους εμπλέκονται με τον πόρο του κάτω φατνιακού νεύρου. Με την Ο.Υ.Τ. μπορεί με ακρίβεια να προσδιοριστεί η σχέση των ακρορριζίων με το κάτω φατνιακό νεύρο καθώς απεικονίζεται και η παρειογλωσσική διάσταση που δεν μπορεί να απεικονισθεί με την πανοραμική ακτινογραφία (Εικ. B13.23).

5. Κατάγματα δοντιών

Μικρού πεδίου και υψηλής ανάλυσης οδοντιατρική υπολογιστική τομογραφία μπορεί να χρησιμοποιηθεί για τη διάγνωση καταγμάτων των ριζών των δοντιών εφόσον οι ενδοστοματικές ακτινογραφίες δεν μπορούν να αποκαλύψουν αυτά (Εικ. B23.24). Υπάρχουν αρκετές βιβλιογραφικές αναφορές για τη χρήση της Ο.Υ.Τ. στη



Εικόνα B13.20 Απεικόνιση κυστικής αλλοίωσης με Ο.Υ.Τ όπου μελετάται η έκταση αυτής, προσδιορίζονται με ακρίβεια οι διαστάσεις της, ελέγχεται η σχέση της με τον γναθιαίο και αξιολογείται η επίδραση της στα συμπαγή πέταλα της γνάθου.



Εικόνα B13.21 Εξέταση με Ο.Υ.Τ των κροταφογναθικών διαρθρώσεων με κλειστό και ανοικτό στόμα.

διάγνωση καταγμάτων της ρίζας των δοντιών. Σε όλες αυτές τις μελέτες διαπιστώθηκε σημαντικά υψηλότερη διαγνωστική ακρίβεια σε σχέση με τις συμβατικές ακτινογραφίες, αν και αυτή μειώνεται αισθητά σε περιπτώσεις χαμηλής ανάλυσης ή ύπαρξης εμφρακτικού υλικού στους ριζικούς σωλήνες.

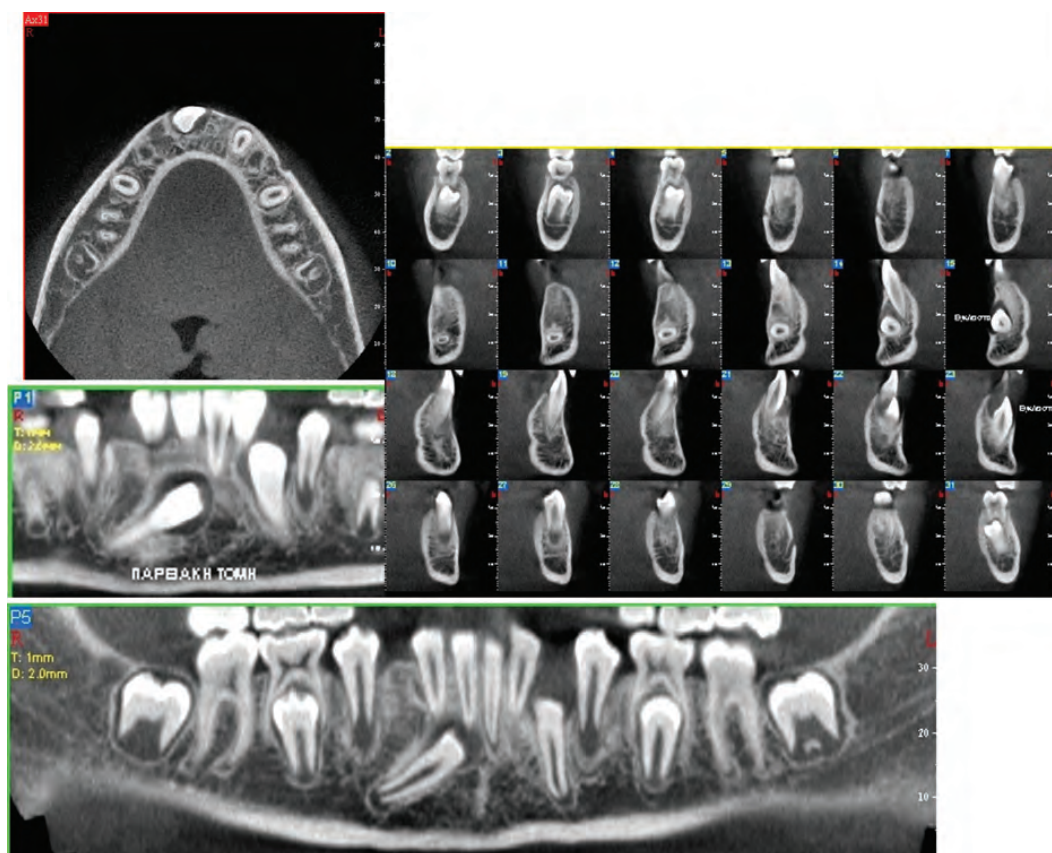
6. Ορθοδοντική

Η χρήση της Ο.Υ.Τ. στην Ορθοδοντική αφορά κυρίως στην εντόπιση εγκλείστων δοντιών, αντιμετώπιση σχιστιών, ανάλυση των αεροφόρων οδών και τυχόν απορροφήσεις ριζών λόγω εγκλείστων δοντιών. Επίσης, η συνδρομή της Ο.Υ.Τ. απεικόνισης στις περιπτώσεις των σχιστιών είναι πολύ μεγάλη, καθώς απεικονίζονται με σαφήνεια τα όρια του υπάρχοντος οστικού υποστρώματος και η σχέση τους με τα παρακείμενα δόντια και τα ανατομικά μέρια.

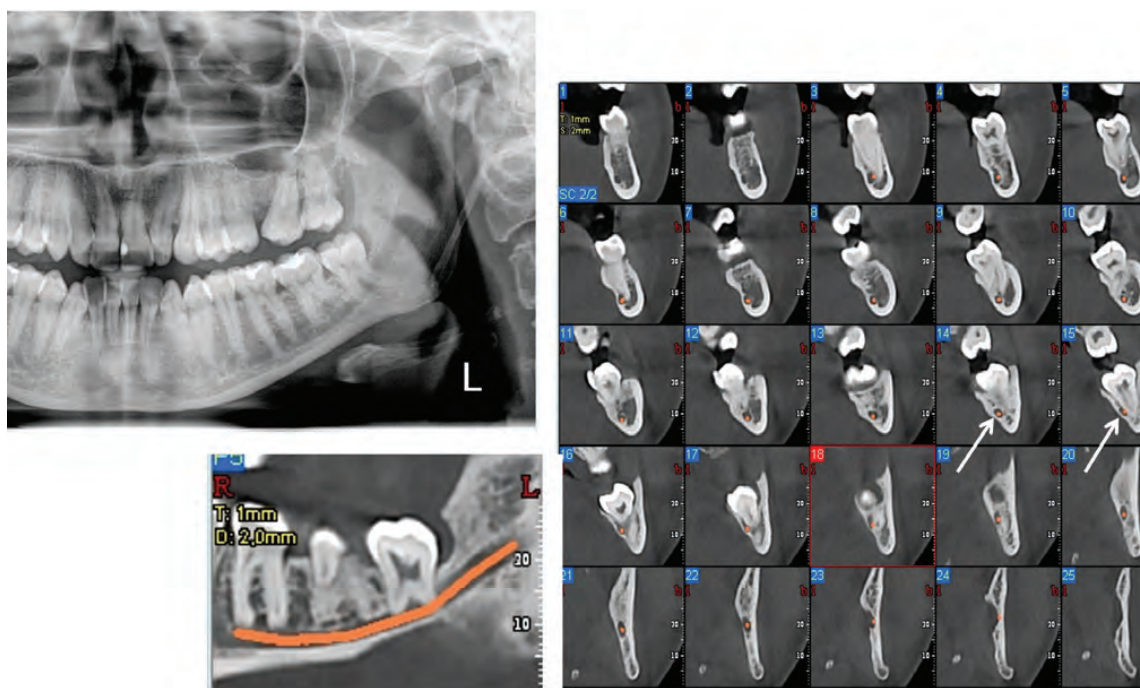
Τέλος η Ο.Υ.Τ. με μεγάλο πεδίο απεικόνισης ενδείκνυται σε πολύπλοκα ορθογναθικά περιστατικά και ασυμμετρίες του προσώπου, για το σχεδιασμό της θεραπευτικής αντιμετώπισης (**Εικ. B13.25**).

7. Ενδοδοντία

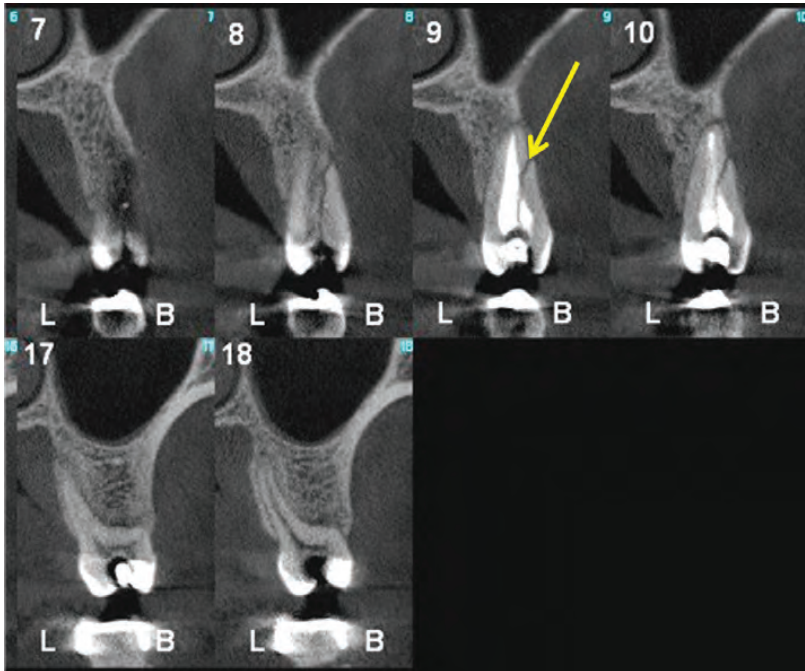
Η οδοντιατρική υπολογιστική τομογραφία μικρού πεδίου και υψηλής ανάλυσης μπορεί να χρησιμοποιηθεί σε επιλεγμένα περιστατικά όπου οι πληροφορίες που δίνουν οι συμβατικές ενδοστοματικές ακτινογραφίες για την ανατομία των ριζικών σωλήνων είναι ασαφείς ή ανεπαρκείς κυρίως για τα πολύριζα δόντια. Επίσης μπορεί να χρησιμοποιηθεί για τη διάγνωση αρχόμενων ή πολύπλοκων περιακρορριζικών βλαβών και σε περιστατικά που η παθολογική αλλοίωση γειτνιάζει με σημαντικά ανατομικά μέρια (**Εικ. B13.26**).



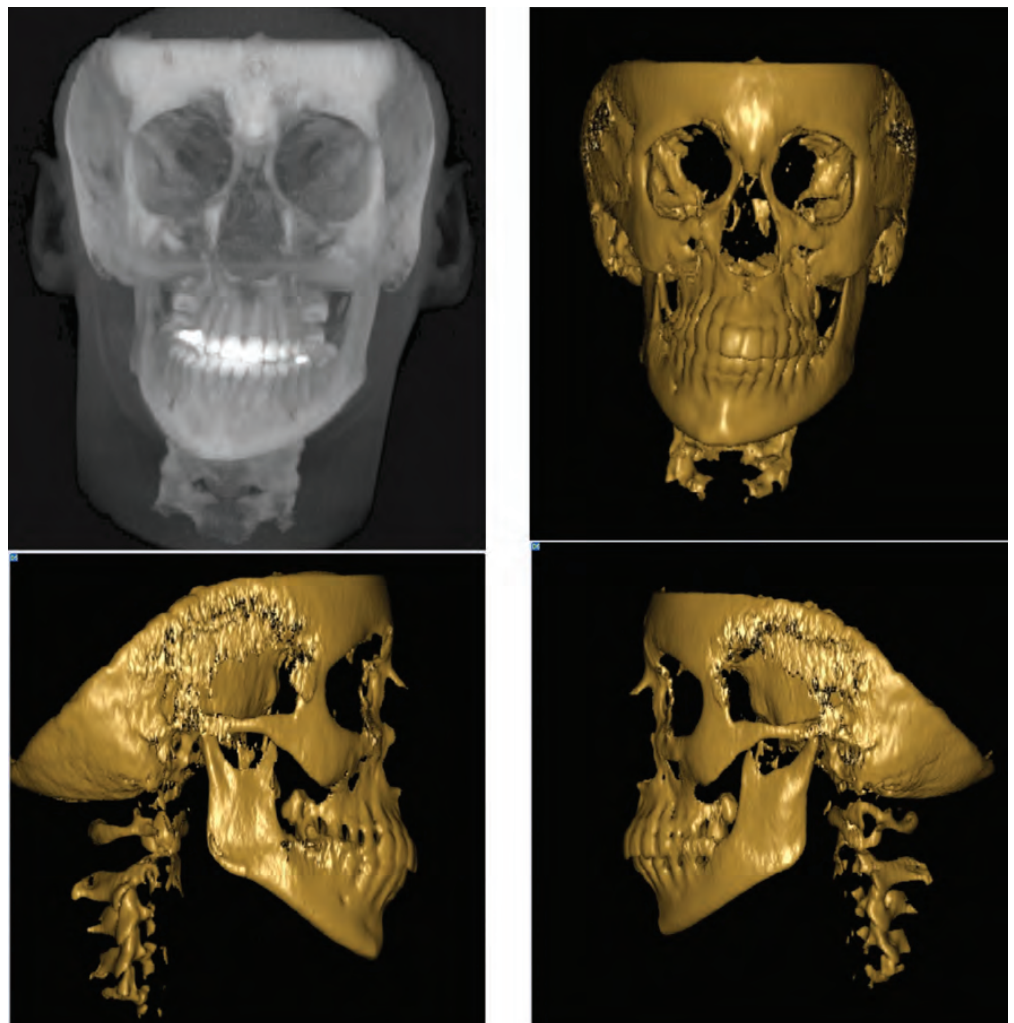
Εικόνα B13.22 Με την Ο.Υ.Τ διευκολύνεται ιδιαίτερα η εντόπιση των έγκλειστων δοντιών, και η σχέσης τους με τα παρακείμενα δόντια και ανατομικές δομές.



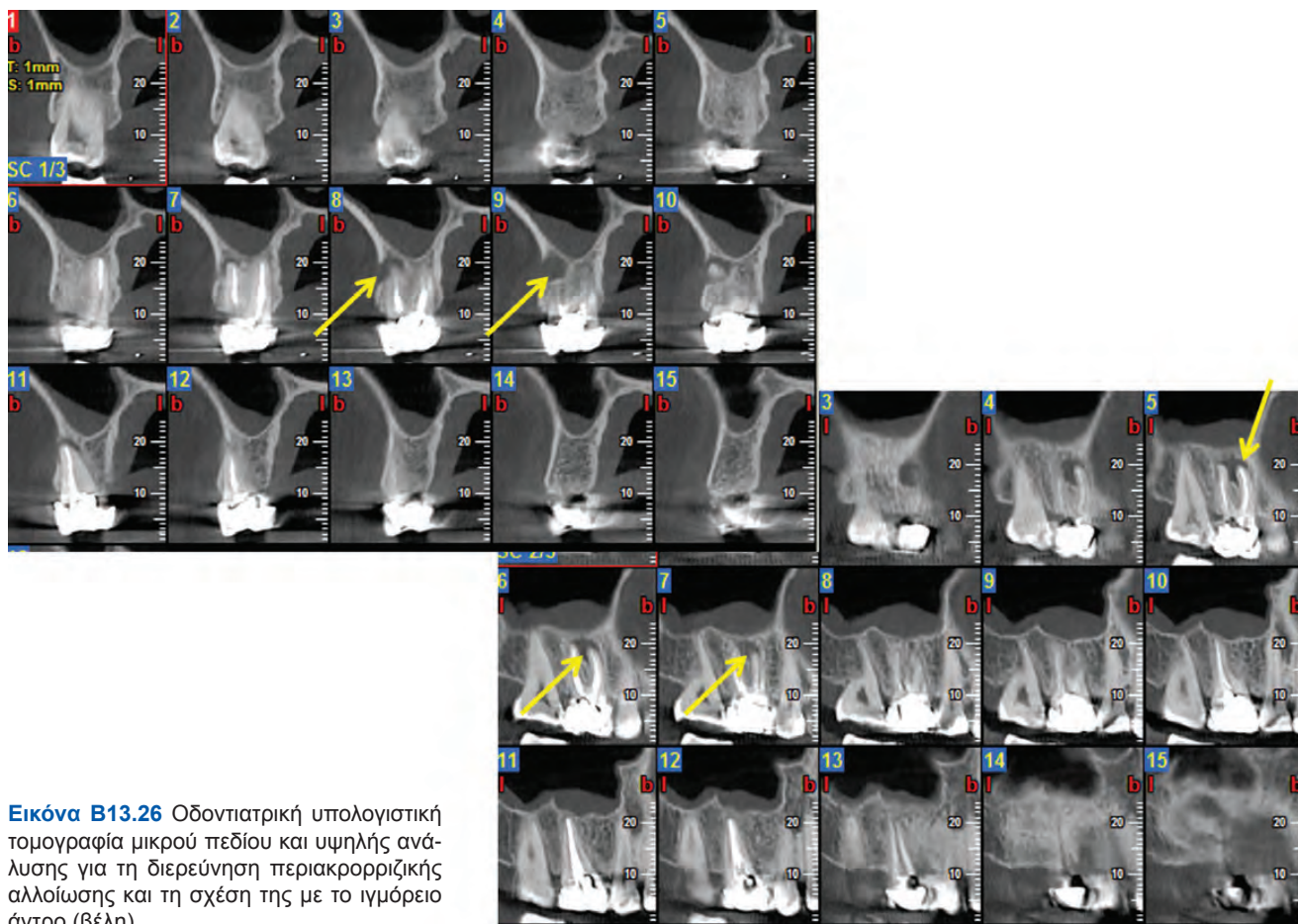
Εικόνα B13.23 A Τμήμα πανοραμικής ακτινογραφίας όπου ο έγκλειστος 38 φαίνεται να εμπλέκεται με τον πόρο του κάτω φατνιακού. Με την Υ.Ο.Τ **B** αποδεικνύεται ότι ο πόρος βρίσκεται σε γλωσσική θέση σε σχέση με τη ρίζα του εγκλείστου και απλώς εφάπτεται αυτού (βέλος).



Εικόνα B13.24 Επίμηκες κάταγμα ρίζας (βέλος) το οποίο αποκαλύφθηκε με την οδοντιατρική υπολογιστική τομογραφία.



Εικόνα B13.25 Τρισδιάστατη ανασύνθεση με Ο.Υ.Τ σε ασθενή με ασυμμετρία του προσώπου.



Εικόνα B13.26 Οδοντιατρική υπολογιστική τομογραφία μικρού πεδίου και υψηλής ανάλυσης για τη διερεύνηση περιακρορριζικής αλλοίωσης και τη σχέση της με το ιγμόρειο άντρο (βέλη).

ΑΚΤΙΝΟΑΝΑΤΟΜΙΑ Ο.Υ.Τ.

Στις παρακάτω εικόνες θα παρουσιαστούν τα σημαντικότερα ανατομικά μέρια που ο κλινικός οδοντίατρος θα πρέπει να αναγνωρίζει στις τομές της οδοντιατρικής υπολογιστικής τομογραφίας και στα τρία επίπεδα του χώρου. Να τονιστεί βεβαίως ότι υπάρχουν πολύ περισσότερες ανατομικές δομές που απεικονίζονται στις διάφορες τομές, αλλά η λεπτομερής αναφορά τους ξεφεύγει από τα όρια του συγγράμματος αυτού.

Εγκάρσιες τομές

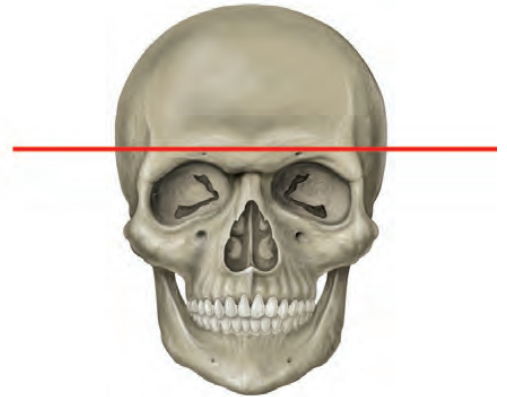
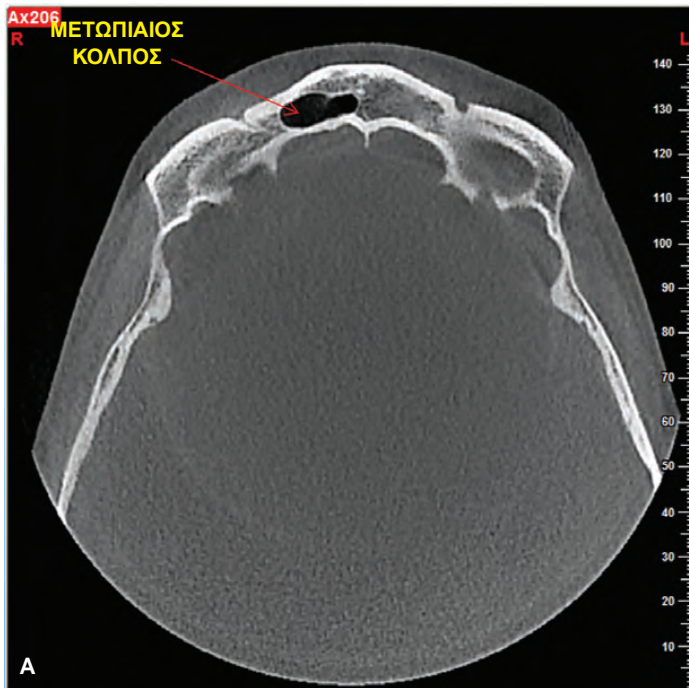
Στις **Εικόνες B13.27A έως B13.27Θ** απεικονίζονται τα σημαντικότερα ανατομικά μέρια που θα πρέπει να αναγνωρίζονται στις εγκάρσιες τομές.

Στεφανιαίες ή μετωπιαίες τομές

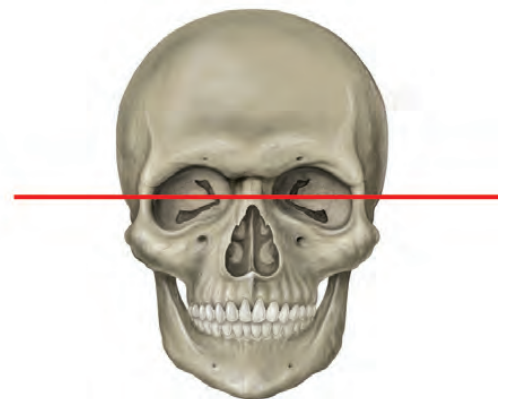
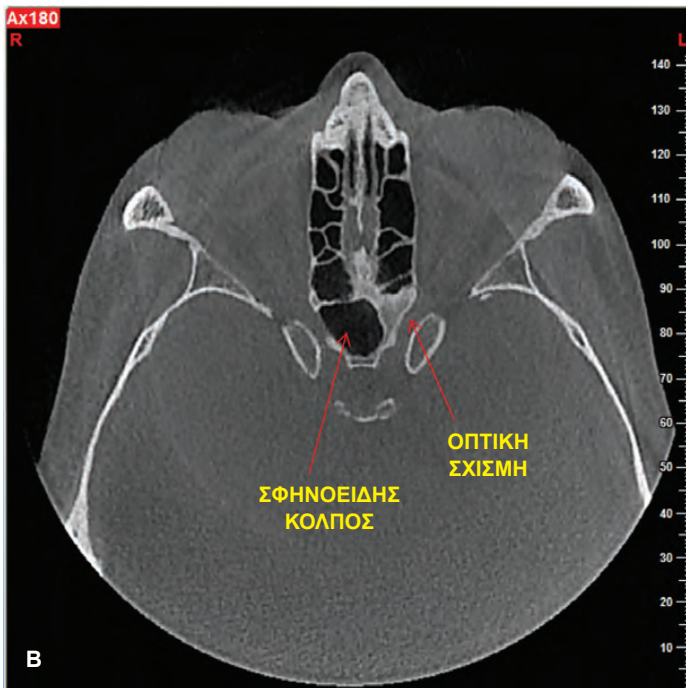
Στις **Εικόνες B13.28A έως B13.28Δ** απεικονίζονται τα σημαντικότερα ανατομικά μέρια που θα πρέπει να αναγνωρίζονται στις στεφανιαίες ή μετωπιαίες τομές.

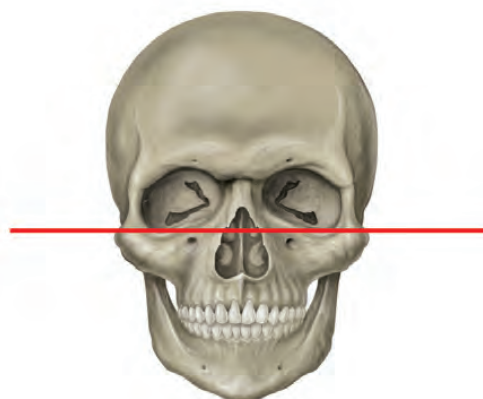
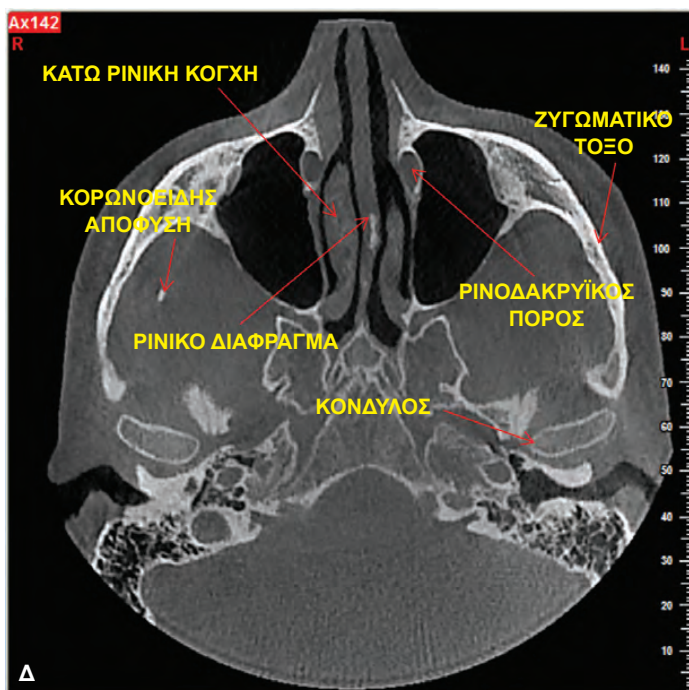
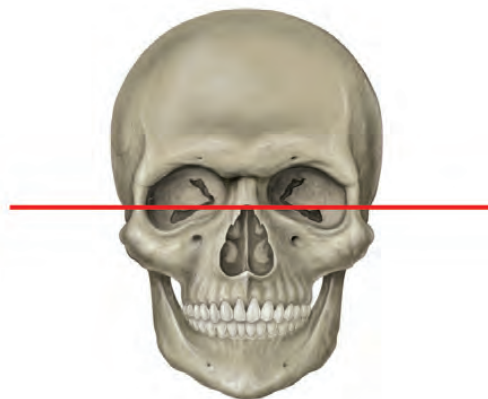
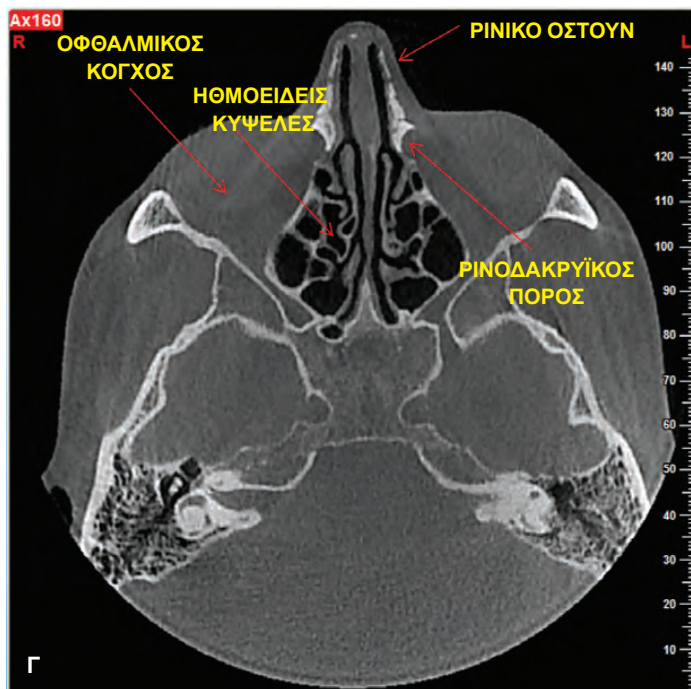
Οβελιαίες τομές

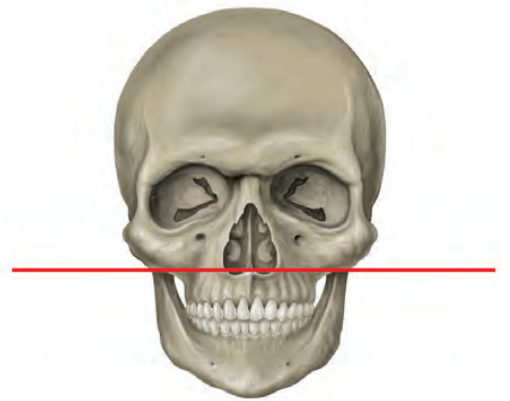
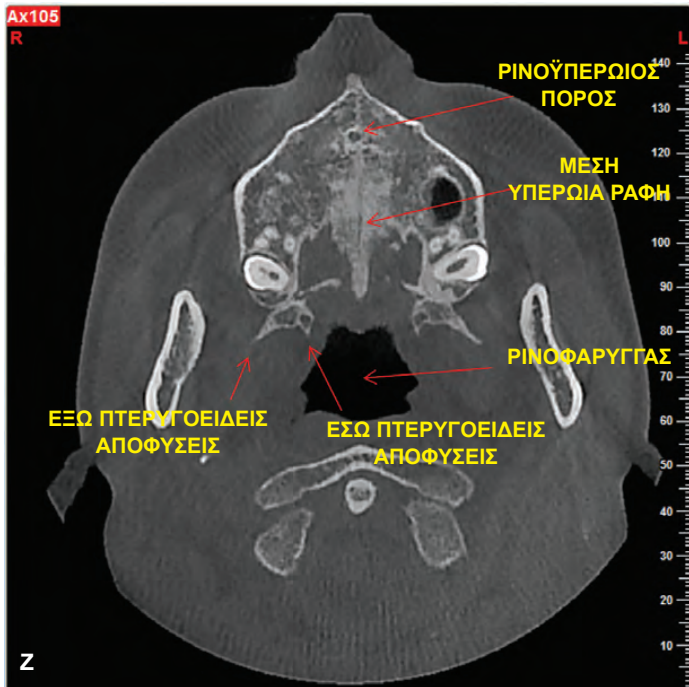
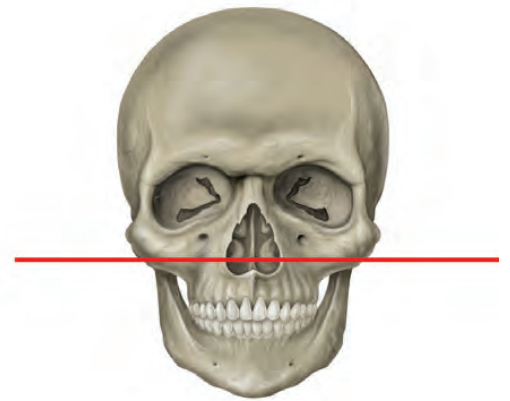
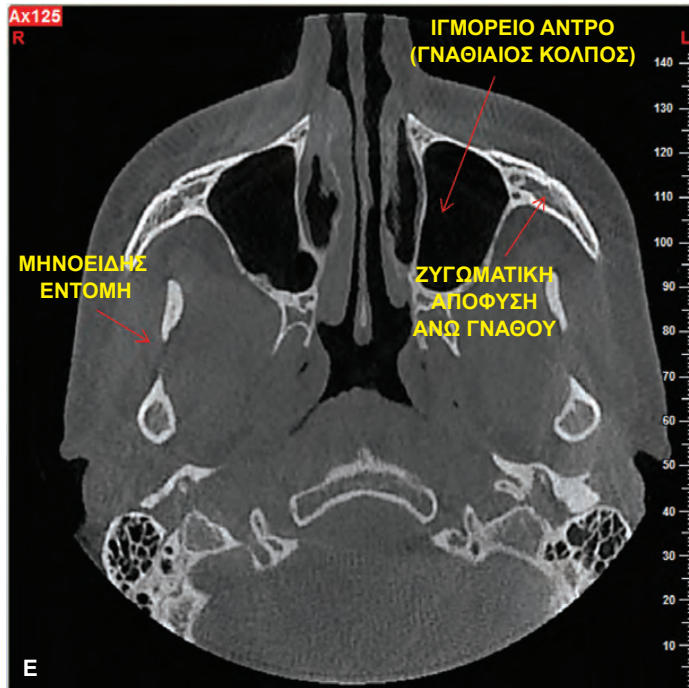
Στις **Εικόνες B13.29A έως B13.29Γ** απεικονίζονται τα σημαντικότερα ανατομικά μέρια που θα πρέπει να αναγνωρίζονται στις οβελιαίες τομές.

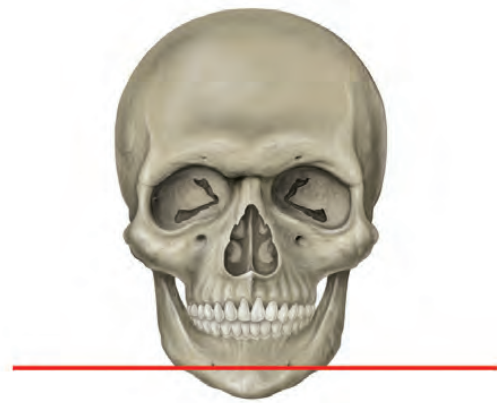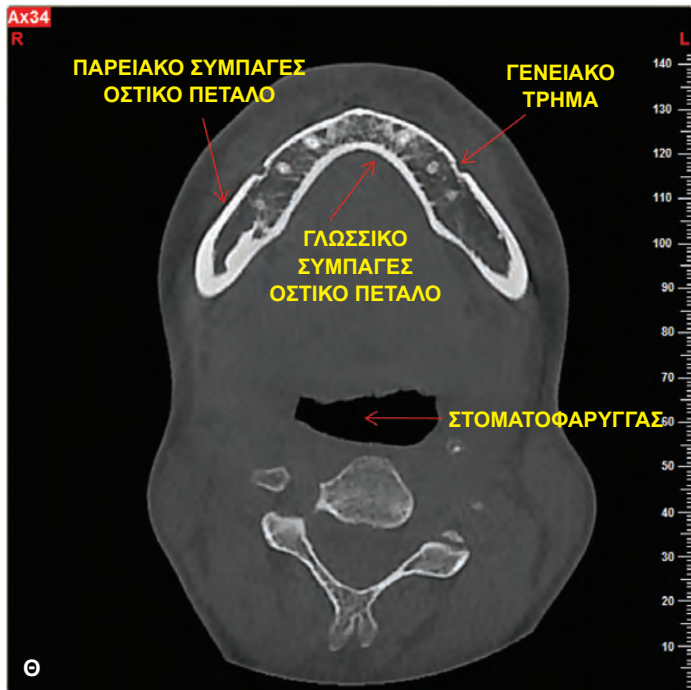
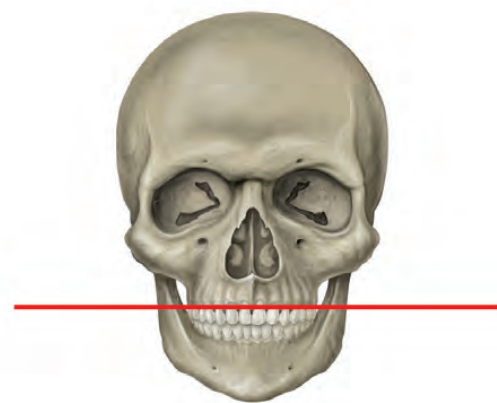
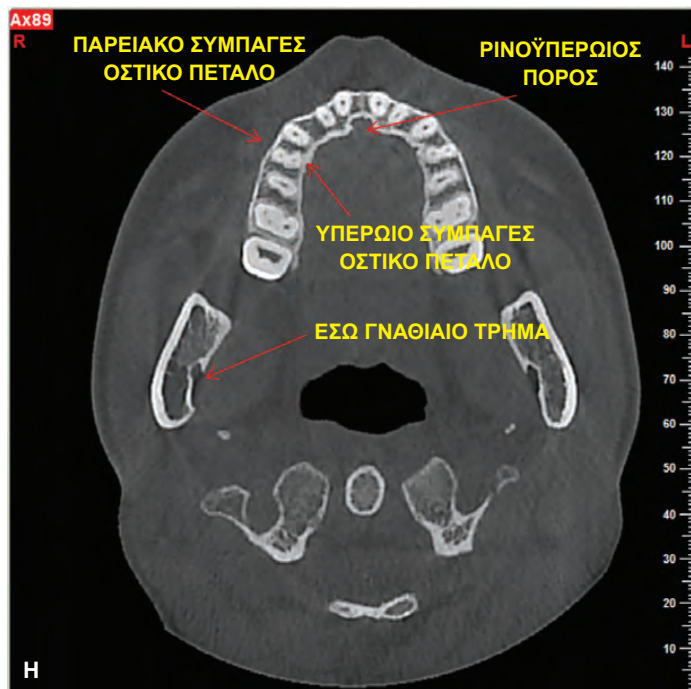


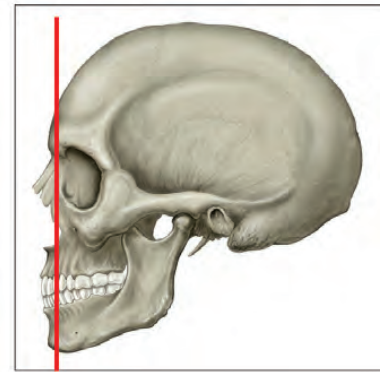
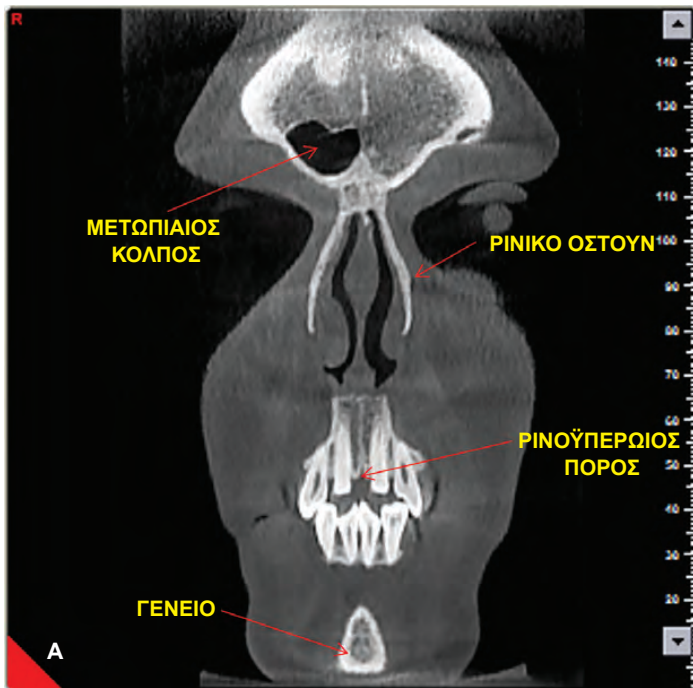
Εικόνα Β13.27 (Α-Θ) Τα σημαντικότερα ανατομικά μέρη που θα πρέπει να αναγνωρίζονται στις εγκάρσιες τομές.



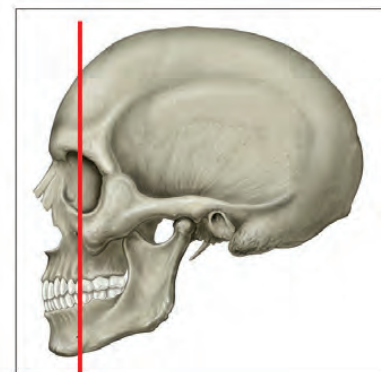
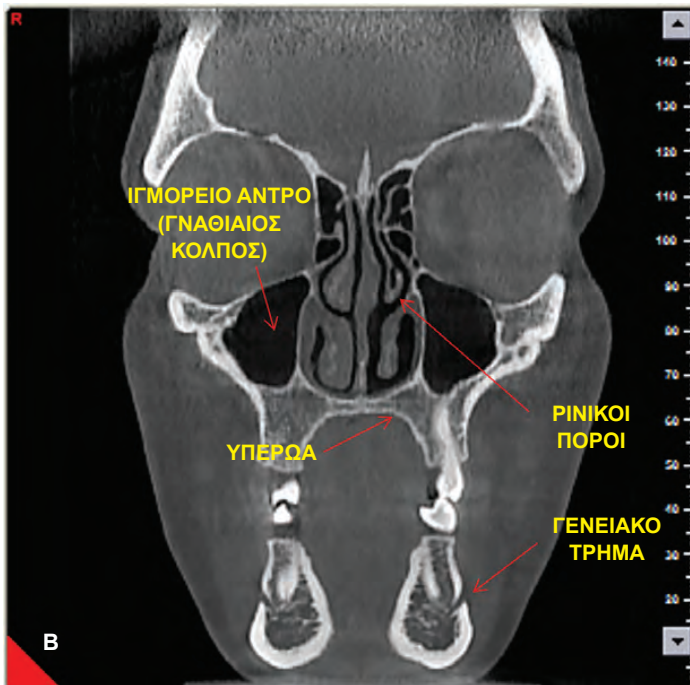


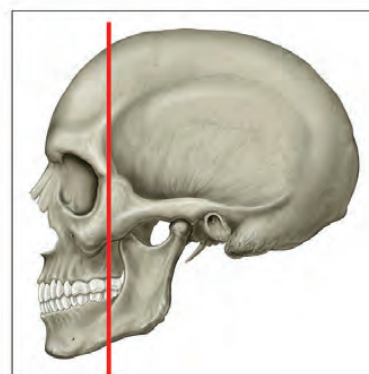
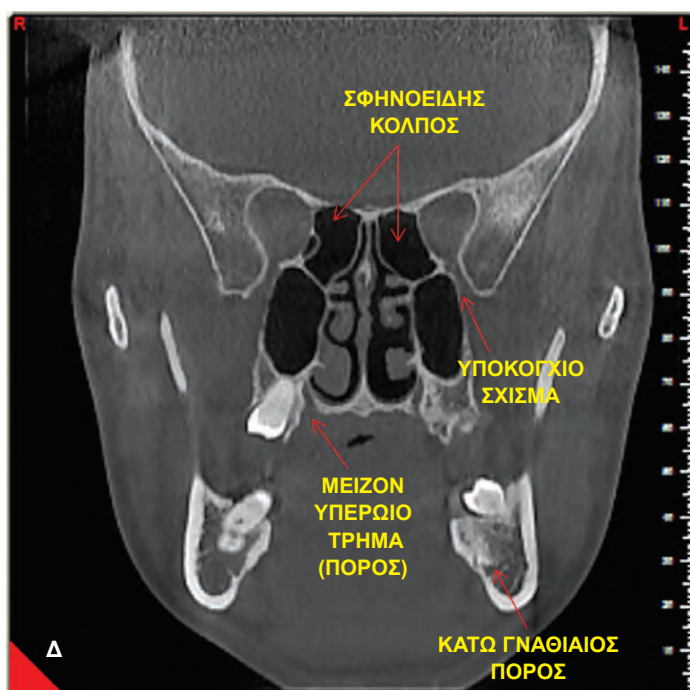
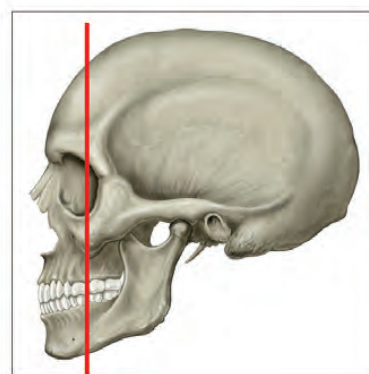
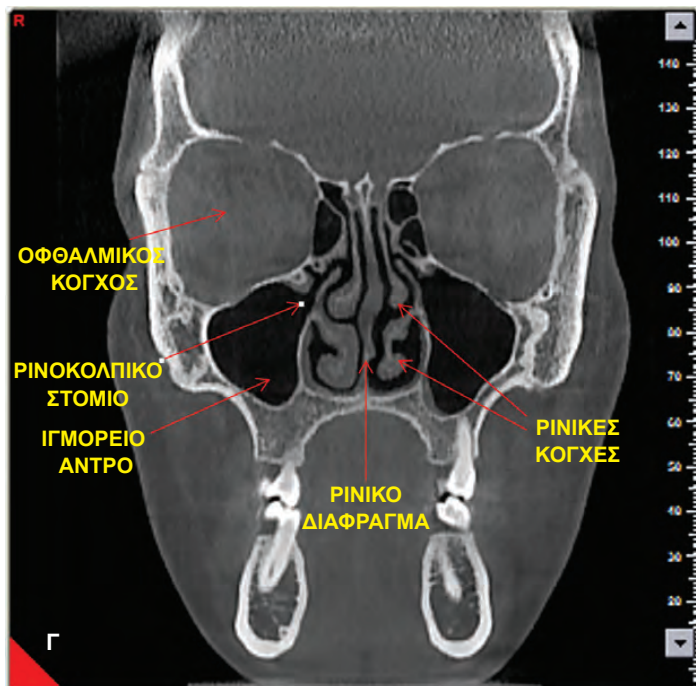


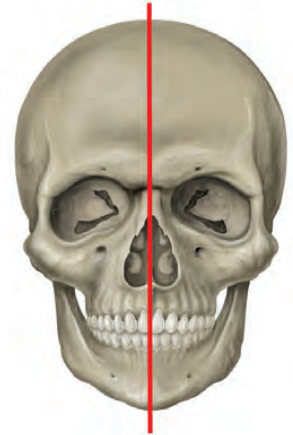
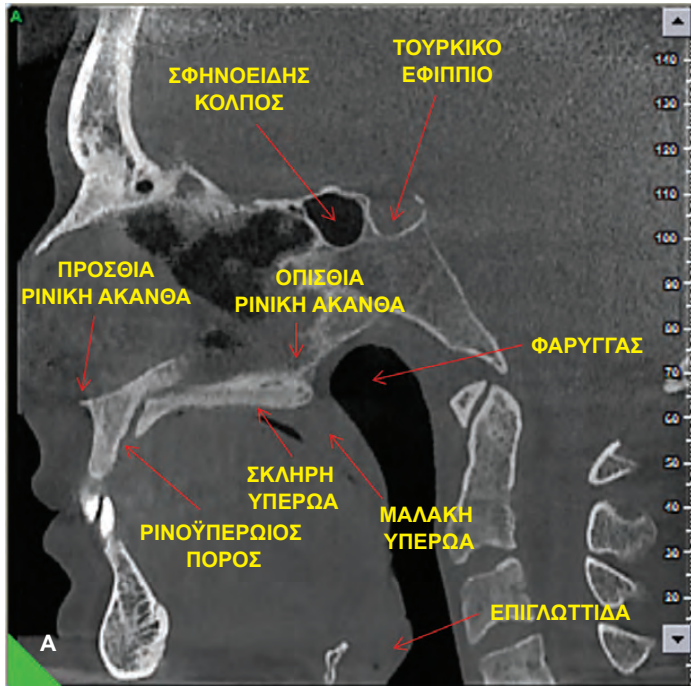




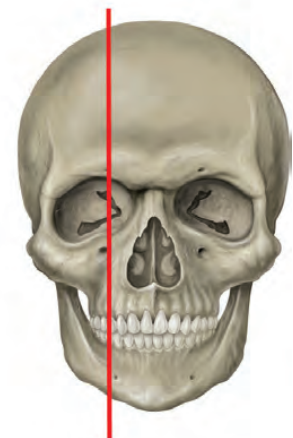
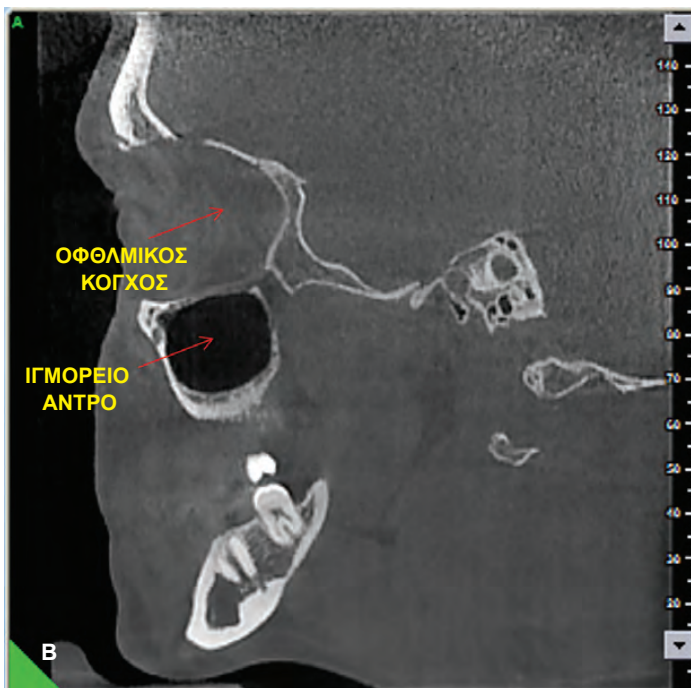
Εικόνα Β13.28 (Α-Δ) Τα σημαντικότερα ανατομικά μέρη που θα πρέπει να αναγνωρίζονται στις στεφανιαίες ή μετωπιαίες τομές.

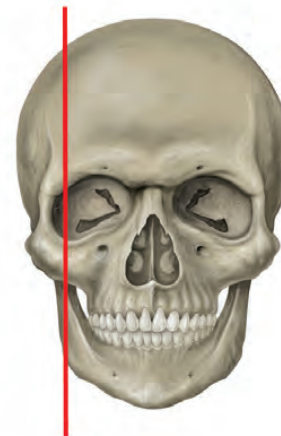
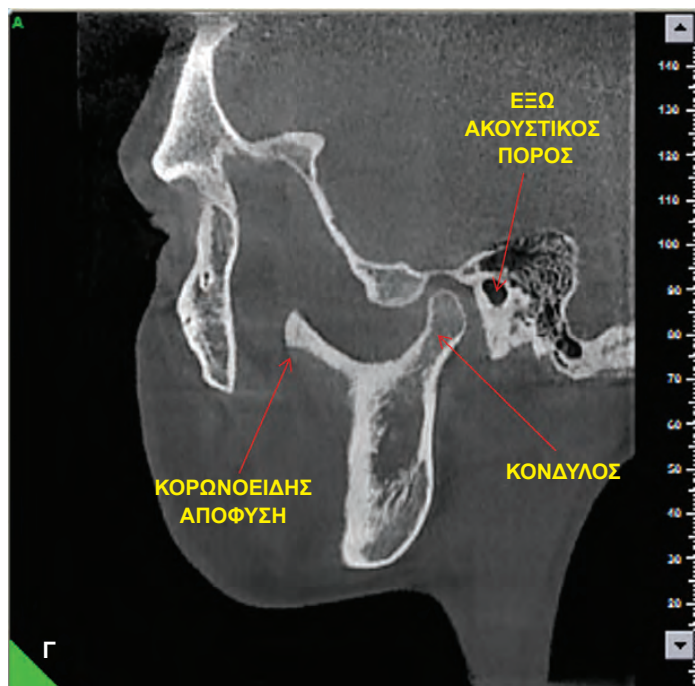






Εικόνα B13.29 (Α-Γ) Τα σημαντικότερα ανατομικά μέρη που θα πρέπει να αναγνωρίζονται στις οβελιαίες τομές.





Βιβλιογραφία

- Alexiou K., Stamatakis H., Tsiklakis K.: Evaluation of the severity of temporomandibular joint osteoarthritic changes related to age using cone beam computed tomography. *Dentomaxillofac Radiol* 2009; 38: 141-147.
- Arisan V., Karabuda ZC., Ozdemir T.: Accuracy of two stereolithographic guide systems for computer-aided implant placement: A computed tomography-based clinical comparative study. *J Periodontol* 2010; 81: 43-51.
- Baumgaertel S., Palomo JM., Palomo L., Hans MG.: Reliability and accuracy of cone-beam computed tomography dental measurements. *Am J Orthod Dentofacial Orthop* 2009; 136: 19-25; discussion 25-18.
- Cowen AR., Kengyelics SM., Davies AG.: Solid-state, flat-panel, digital radiography detectors and their physical imaging characteristics. *Clin Radiol* 2008; 63: 487-498.
- Hassan B., Couto Souza P., Jacobs R., de Azambuja Berti S, van der Stelt P.: Influence of scanning and reconstruction parameters on quality of three-dimensional surface models of the dental arches from cone beam computed tomography. *Clin Oral Investig* 2010; 14: 303-310.
- Horner K., Islam M., Flygare L., Tsiklakis K., Whaites E.: Basic principles for use of dental cone beam computed tomography: Consensus guidelines of the european academy of dental and maxillofacial radiology. *Dentomaxillofac Radiol* 2009; 38: 187-195.
- Lofthag-Hansen S., Thilander-Klang A., Grondahl K.: Evaluation of subjective image quality in relation to diagnostic task for cone beam computed tomography with different fields of view. *Eur J Radiol* 2011; 80: 483-488.
- Ludlow JB., Timothy R., Walker C., Hunter R., Benavides E., Samuelson DB., Scheske MJ.: Effective dose of dental CBCT. A meta analysis of published data and additional data for nine CBCT units. *Dentomaxillofac Radiol* 2015;44 :20140197.
- Mah P., Reeves TE., McDavid WD.: Deriving hounsfield units using grey levels in cone beam computed tomography. *Dentomaxillofac Radiol* 2010; 39: 323-335.
- Miracle A.C. and Mukherji S.K.: Cone Beam CT of the head and neck, Part 1: Physical Principles *Am J Neuroradiol* 2009; 30: 1088-1095.
- Mozzo P., Procacci C., Tacconi A., Martini PT., Andreis IA.: A new volumetric CT machine for dental imaging based on the cone-beam technique: Preliminary results. *Eur Radiol* 1998;8:1558-64.
- Noujeim M., Prihoda T., Langlais R., Nummikoski P.: Evaluation of high-resolution cone beam computed tomography in the detection of simulated interradicular bone lesions. *Dentomaxillofac Radiol* 2009; 38: 156-162.
- Scarfe WC., Farman AG., Sukovic P.: Clinical applications of cone-beam computed tomography in dental practice. *J Can Dent Assoc* 2006; 72: 75-80.
- Scarfe WC. and Farman AG.: What is cone-beam CT and how does it work? *Dent Clin North Am* 2008; 52: 707-730, v.
- Siewerdsen JH., Daly MJ., Bakhtiar B., Moseley DJ., Richard S., Keller H., Jaffray DA.: A simple, direct method for x-ray scatter estimation and correction in digital radiography and cone-beam CT. *Med Phys* 2006; 33: 187-197.
- Yamada T., Ishihama K., Yasuda K., Hasumi-Nakayama Y., Ito K., Yamaoka M., Furusawa K.: Inferior alveolar nerve canal and branches detected with dental cone beam computed tomography in lower third molar region. *J Oral Maxillofac Surg* 2011; 69: 1278-1282.